ФЕДЕРАЛЬНОЕ ГОСУДАРСТВЕННОЕ БЮДЖЕТНОЕ ОБРАЗОВАТЕЛЬНОЕ УЧРЕЖДЕНИЕ ВЫСШЕГО ОБРАЗОВАНИЯ «САМАРСКИЙ ГОСУДАРСТВЕННЫЙ МЕДИЦИНСКИЙ УНИВЕРСИТЕТ» МИНИСТЕРСТВА ЗДРАВООХРАНЕНИЯ РОССИЙСКОЙ ФЕДЕРАЦИИ

На правах рукописи

Кобзарев Виталий Валериевич

СОВЕРШЕНСТВОВАНИЕ ОПЕРАТИВНОГО ЛЕЧЕНИЯ БОЛЬНЫХ С ПЕРЕДНЕ-НИЖНИМ И НИЖНИМ ПРИВЫЧНЫМ ВЫВИХОМ ПЛЕЧА

14.01.15 – травматология и ортопедия

Диссертация на соискание учёной степени
кандидата медицинских наук

Научный руководитель:
доктор медицинских наук,
доцент Ларцев Ю.В.

Самара, 2018г.

ОГЛАВЛЕНИЕ

ВВЕДЕНИЕ……4
Глава 1. Обзор литературы……..…12
1.1. Теории возникновения привычного вывиха плеча ……12
1.2. Пути повышения стабильности плечевого сустава у больных
с привычным вывихом плеча……..……20
Глава 2. Материалы и методы исследования……30
2.1. Дизайн исследования……30
2.2. Характеристика групп пациентов……..…31
2.3. Методы исследования……33
2.3.1. Клиническое обследование……34
2.3.2. Функциональная электромиография……37
2.3.3. Трёхмерное сканирование……..38
2.3.4. Электронейрография……...40
2.3.5. Рентгенологическое исследование……40
2.3.6. Магнитно-резонансная томография……...…41
2.3.7. Диагностическая видеоартроскопия……..41
2.4. Методы статистического анализа, математического
моделирования с критериями доказательной медицины ……..42
Глава 3. Трёхкомпонентный способ оперативного лечения
больных с передне-нижним и нижним привычным вывихом плеча……48
3.1. Показания к операции……49
3.2. Предоперационная подготовка больных……...51
3.3. Техника оперативного вмешательства……..51
3.4. Техническое обеспечение оперативного вмешательства……60
3.5. Послеоперационное ведение больных……...62
Глава 4. Результаты хирургического лечения больных с передне-нижним
и нижним привычным вывихом плеча различными способами……67
Глава 5. Сравнительный анализ результатов оперативного лечения больных с
передне-нижним и нижним привычным вывихом плеча……..109

5.1. Оценка результатов лечения пациентов с помощью системного многофакторного анализа и математического моделирования…….……..109
5.2. Обоснование эффективности нового трёхкомпонентного способа хирургического лечения больных с привычным вывихом плеча с позиций доказательной медицины……..114
ЗАКЛЮЧЕНИЕ……..……118
ВЫВОДЫ……126
ПРАКТИЧЕСКИЕ РЕКОМЕНДАЦИИ ……...128
ПЕРСПЕКТИВЫ ДАЛЬНЕЙШЕЙ РАЗРАБОТКИ……129
ПЕРЕЧЕНЬ УСЛОВНЫХ СОКРАЩЕНИЙ……130
СПИСОК ЛИТЕРАТУРЫ……..……131

ВВЕДЕНИЕ

Актуальность темы исследования

Среди травм опорно-двигательной системы, примерно 14% занимают повреждения плечевого сустава. Из них около 60% приходится на вывихи плечевой кости. В 70% случаев после травматических вывихов по тем или иным причинам развивается нестабильность плечевого сустава [Архипов С.В., 2009; Аятов А.С., 2015; Даниленко О.А., 2016; Котельников Г.П., 2016].

По определению Г.П. Котельникова, А.К. Повелихина (1996) – нестабильность плечевого сустава – патологическое состояние, характеризующееся увеличением объёма пассивных движений в несвойственных для данного сустава плоскостях. Одной из форм нестабильности является привычный вывих плеча, при котором происходит вывих головки плечевой кости вследствие неадекватной травмы. В литературе термины хроническая нестабильность плечевого сустава и привычный вывих плеча часто используют, как синонимы [Котельников Г.П., 2012; Хоминец В.В., 2015; Солдатов Ю.П., 2016; Boone J.L., 2010].

В подавляющем большинстве случаев (до 80%) хроническая нестабильность плечевого сустава встречается у лиц молодого, трудоспособного возраста. Это, несомненно, придаёт высокую социально-экономическую значимость данной патологии [Абдуразаков У.А., 2016; Симонян А.Г., 2016; Owens B.D., 2009].

В 75- 80% случаев происходит передний вывих головки плечевой кости. Поэтому среди применяемых при такой травме операций наибольшее распространение получили способы, направленные на укрепление только передних отделов плечевого сустава. В то же время в 18-20 % случаев развиваются передне-нижняя и нижняя форма нестабильности сустава. Эти состояния требуют принципиально иных подходов в лечении. Поскольку укрепление только переднего отдела сустава при этих формах не стабилизирует его в достаточной мере, а лишь ограничивает функцию верхней конечности [

Длясин Н.Г., Норкин С.А., 2010; Симонян А.Г., 2015; Тяжелов А.А., 2015; Bhagia S.M., 2010].

Степень разработанности темы исследования

Проблема восстановления стабильности плечевого сустава при сохранении его функции существует длительное время, при этом поиск оптимальных способов её решения продолжается до сих пор [Архипов С.В., 2009; Boone J.L., 2010; Owens B.D., 2012]. Приоритет в лечении привычного вывиха плеча занимают оперативные вмешательства, целью которых является восстановление стабильности сустава, с максимальным сохранением его функции. Консервативное лечение используют как элемент комплексной реабилитации, так как его изолированное применение не даёт убедительных положительных результатов [Гладков Р.В., 2014; Blum A., 2010; Owens B.D., 2011].

Травматологами-ортопедами накоплен большой опыт лечения пациентов с привычным вывихом плеча, представленный более 300 способами оперативных вмешательств. Существование множества форм привычного вывиха плеча затрудняет создание универсальных способов операций, показанных для всех случаев нестабильности плечевого сустава.

На сегодняшний день проблема лечения пациентов с передней нестабильностью плечевого сустава в значительной степени решена, благодаря внедрению эндоскопической техники. Однако, при передне-нижней и нижней формах нестабильности, эти операции не дают в полной мере желаемого результата. В послеоперационном периоде рецидивы встречаются в 10-17% случаев [Прохоренко В.М., 2015; Абдуразаков У.А., 2016; Bhagia S.M., 2010; Netto N.A., 2012]. Это заставляет искать новые способы лечения данных форм хронической нестабильности плечевого сустава, совершенствовать их диагностику, что и определило цель данного исследования.

Цель исследования

Повышение эффективности лечения пациентов с передне-нижним и нижним привычным вывихом плеча путём внедрения в клиническую практику

трехкомпонентного оперативного вмешательства, стабилизирующего плечевой сустав.

Задачи исследования

1.Провести анализ результатов лечения пациентов с передне-нижним и нижним привычным вывихом плеча, оперированных по способам А.Ф. Краснова – А.К. Повелихина и В. Бристоу – М. Латарже.

2.Определить комплекс диагностических мероприятий, позволяющий максимально объективно оценить функциональное состояние плечевого сустава при передне-нижнем и нижнем привычном вывихе плеча.

3.Внедрить в клиническую практику трехкомпонентный способ оперативного лечения пациентов с передне-нижним и нижним привычным вывихом плеча, стабилизирующий плечевой сустав по нескольким векторам смещения.

4.Разработать новый инструмент, позволяющий снизить травматизацию мягких тканей и оптимизировать процесс выполнения оперативного вмешательства у больных с передне-нижним и нижним привычным вывихом плеча.

5.Провести системный многофакторный анализ результатов лечения пациентов с передне-нижним и нижним привычным вывихом плеча разными способами с построением математической модели функционального состояния верхней конечности.

6.Обосновать эффективность применения трехкомпонентного способа оперативного лечения больных с передне-нижним и нижним привычным вывихом плеча в соответствии с критериями доказательной медицины.

Научная новизна

Разработан и внедрён в клиническую практику трехкомпонентный способ оперативного лечения больных с передне-нижним и нижним привычным вывихом плеча

Впервые предложен инструмент для транспозиции мышц и сухожилий при выполнении операции у пациентов с передне-нижним и нижним привычном вывихом плеча (патент РФ на полезную модель № 167160 от 27.12.2016 г.).

Предложено и применено в клинической практике устройство для создания локальной гипотермии в области плечевого сустава (удостоверение на рационализаторское предложение № 398 от 3.04.2018г.).

Теоретическая и практическая значимость

Примененный диагностический комплекс, состоящий из клинико-инструментальных исследований, позволяет максимально объективно оценить состояние плечевого сустава при развитии передне-нижнего и нижнего привычного вывиха плеча и определить необходимый объём оперативного вмешательства.

Разработанный способ оперативного лечения больных с передне-нижним и нижним привычным вывихом плеча позволяет надёжно стабилизировать сустав с восстановлением функции верхней конечности.

Использование нового инструмента для транспозиции мышц и сухожилий позволяет снизить травматизацию мягких тканей и сократить время проведения оперативного вмешательства.

Устройство для создания гипотермии предупреждает развитие отёка мягких тканей плеча пациента в послеоперационном периоде.

Методология и методы исследования

Методология диссертационного исследования построена на изучении и обобщении литературных данных по лечению пациентов с передне-нижней и нижней хронической нестабильностью плечевого сустава, оценке степени разработанности и актуальности темы. В соответствии с поставленной целью и задачами был предложен план выполнения всех этапов диссертационной работы;

выбраны объекты исследования и подобран комплекс современных методов исследования.

Объектами исследования стали пациенты с передне-нижним и нижним привычным вывихом плеча. В процессе исследования использованы клинические, рентгенологические, инструментальные и функциональные методы обследования больных, методы статистического анализа полученных результатов с построением математической модели функционального состояния плечевого пояса. Результаты лечения пациентов оценены с учетом критериев доказательной медицины.

Статистическая обработка данных выполнена на персональном компьютере Dell, в среде Windows 10 Professional, с использованием программного пакета Microsoft Office Exel 2010, статистического пакета Statistica 6.0 фирмы STATSOFT.

Положения, выносимые на защиту

1. Предложенный трехкомпонентный способ оперативного лечения больных с передне-нижним и нижним привычным вывихом плеча позволяет восстановить стабильность сустава за счет создания вертикальной аутосвязки плеча с одновременным восстановлением передне-нижнего края суставной поверхности лопатки и укреплением переднего отдела сустава.

2. Примененный диагностический комплекс, основанный на сочетании клинических, инструментальных и функциональных методов исследования, позволяет максимально объективно оценить степень анатомо-функциональных нарушений плечевого сустава и верхней конечности в процессе обследования пациента и определить показания к оперативному лечению и его объём в каждом конкретном случае.

3. Новый инструмент для транспозиции мышц и сухожилий снижает травматизацию мягких тканей, что благотворно влияет на репаративные процессы в зоне вмешательства, облегчает процесс выполнения операции и сокращает время её проведения.

Степень достоверности результатов исследования

Достоверность научных выводов и положений основана на достаточном по количеству клиническом материале, современных методах исследования и статистической обработке данных. Полученные результаты проанализированы с помощью традиционных методов описательной статистики с использованием вариационного, регрессионного, дисперсионного, системного многофакторного анализа с применением критериев доказательной медицины.

Апробация результатов диссертационной работы

Основные положения диссертационной работы доложены и обсуждены на Всероссийской конференции «Аспирантские чтения» (Самара, 2011г.), региональной научно-практической конференции «Актуальные вопросы травматологии и ортопедии» (Ульяновск, 2013г.), межрегиональной научно-практической конференции «Клинические и фундаментальные аспекты геронтологии» (Самара, 2017г.), региональной научно-практической конференции «Актуальные вопросы травматологии и ортопедии», (Ульяновск, 2017г.), VI Евразийском конгрессе травматологов-ортопедов (Казань, 2017г.).

Внедрение результатов исследования

Трехкомпонентный способ оперативного лечения больных с передне-нижним и нижним привычным вывихом плеча, инструмент для транспозиции мышц и сухожилий и устройство для создания гипотермии в послеоперационной области внедрены в работу травматолого-ортопедических отделений №1 и №2 Клиник ФГБОУ ВО СамГМУ Минздрава России; ортопедо-травматологического отделения ГБУЗ Тольяттинская городская клиническая больница №5; травматологического отделения ГБУЗ СО Сызранская ЦГБ; ортопедо-травматологического отделения НУЗ ДКБ Самара. Результаты диссертационного исследования используются в учебном процессе на кафедре травматологии, ортопедии и экстремальной хирургии имени академика РАН А.Ф. Краснова ФГБОУ ВО СамГМУ Минздрава России.

Личный вклад автора

Автором определены цель и задачи исследования, осуществлён подробный анализ современной отечественной и зарубежной литературы по изучаемой проблеме, разработан план исследования. Диссертант лично проводил анализ данных медицинской документации пациентов с привычным вывихом плеча, непосредственно принимал участие во всех этапах клинического исследования: клиническом обследовании и лечении больных с данной патологией, выполнении оперативных вмешательств. Автором проведён подробный анализ полученных результатов с последующей статистической обработкой данных, сформулированы выводы и разработаны практические рекомендации.

Связь темы диссертации с планом основных научно-исследовательских работ университета

Диссертационная работа выполнена в соответствии с комплексной темой кафедры травматологии, ортопедии и экстремальной хирургии имени академика РАН А.Ф. Краснова ФГБОУ ВО СамГМУ Минздрава России «Разработка и совершенствование способов диагностики, оперативного и консервативного лечения заболеваний и повреждений опорно-двигательного системы, в том числе с использованием переформированных биофизических факторов и технологий» (регистрационный номер 114071570014).

Соответствие диссертации паспорту научной специальности

Диссертационная работа соответствует паспорту специальности 14.01.15 – травматология и ортопедия: клиническая разработка методов лечения заболеваний и повреждений опорно-двигательной системы.

Публикации по теме диссертации

По теме диссертации опубликована 21 работа, из них 4 в журналах, рекомендованных ВАК Минобрнауки РФ для публикации результатов

кандидатских и докторских диссертаций. Получен 1 Патент РФ на полезную модель, 1 рационализаторское предложение.

Объем и структура работы

Диссертация изложена на 151 странице и состоит из введения, обзора литературы, 4 глав собственных наблюдений, заключения, выводов и практических рекомендаций. Библиографический указатель содержит 73 отечественных и 101 зарубежный источник. Работа иллюстрирована 73 рисунками и 16 таблицами.

Глава 1. Обзор литературы

1.1. Анатомо-функциональные особенности плечевого сустава при привычном вывихе плеча

Лечение пациентов с привычным вывихом плеча является актуальной проблемой современной травматологии и ортопедии. Эта патология сустава поражает лиц преимущественно молодого и среднего возраста, ведущих физически активный образ жизни, что обуславливает высокую социально-экономическую значимость проблемы. Частота и тяжесть повреждений плечевого сустава, в значительной степени, обусловлены особенностями строения, биомеханики и высокими функциональными требованиями, предъявляемыми к нему [17; 19; 33; 71].

Плечевой сустав образован впадиной суставном отростке лопатки и головкой плечевой кости, с соотношением размеров 1:3. Суставная капсула полностью покрывает сустав, прикрепляясь на лопатке по краю суставного хряща и на плечевой кости вдоль анатомической шейки. Капсула сустава довольно свободна. В нижнемедиальном отделе она тонкая, соответственно в 2 - 3 раза менее прочная, чем в других отделах и прикрепляется ниже хирургической шейки, тем самым увеличивая её полость, за счёт образования подмышечного заворота – кармана Риделя.

Также капсула плечевого сустава дополнительно укреплена вплетёнными в неё сухожилиями мышц вращательной манжеты, которые при сокращении натягивают её, не позволяя ущемляться между суставными поверхностями. В нижнемедиальном отделе капсулы волокна сухожилий отсутствуют. Этот факт важен, поскольку большая часть передних и передне-нижних вывихов плеча происходит именно через медиальный и нижнемедиальные отделы. Внутри полости сустава проходит сухожилие длинной головки двуглавой мышцы плеча. Полость сустава часто сообщается с сумкой подлопаточной мышцы.

Плечевой сустав имеет клювоплечевую связку, проходящую над суставом и формирующую его свод. По нижней поверхности сустава проходит сосудисто-

нервный пучок, в состав которого входят нервы плечевого сплетения: медиальный кожный нерв плеча и предплечья, локтевой и подмышечный нервы, мышечно-кожный нерв, лучевой и срединный. Кровоснабжается сустав за счет подмышечной артерии и вены с их ветвями (верхняя грудная, подлопаточная и грудоакромиальная, а также артерии, огибающие плечевую кость – передняя и задняя, с сопровождающими их венами) [2; 6; 18; 45].

Движения в плечевом суставе осуществляются за счёт согласованной работы мышц-ротаторов плеча: подостной, надостной и малой круглой мышцы (внешних ротаторов) и подлопаточной, большой круглой, большой грудной мышц в совокупности с широчайшей мышцей спины (внутренние ротаторы). В группу внутренних ротаторов (пронаторов) плеча входят. Движения в плечевом суставе возможны в большом диапазоне: сгибание – до 90^0; разгибание – до 45^0; отведение – до 90°; ротация – до 180°. Отведение и сгибание плеча выше 90° происходит за счёт дополнительных движений в ключично-акромиальном, грудино-ключичном сочленениях и скольжения лопатки относительно грудной клетки. Суммарный объём движений плеча и плечевого пояса при отведении достигает угла 160^0, а в сочетании с движениями позвоночника – до 180^0.

Функция мышц, входящих в ротаторную манжету плеча, заключается в центрировании головки плечевой кости во впадине лопатки и регуляции ее правильного положения в суставе. Эта группа мышц действует под различным углом к суставной поверхности лопатки, что повышает требования к согласованности в их работе. Суммарный результат сокращения мышц зависит от положения верхней конечности. Максимальная стабильность плеча наблюдается при небольших углах отведения и наружной ротации. Наружняя ротация плеча, при его отведении выше горизонтального уровня и разгибании, приводит к напряжению мышц манжеты ротаторов плеча с силой, достигающей 90% от массы тела, которое и стабилизирует плечевой сустав. Дестабилизации плечевого сустава способствует тот факт, что при отведении верхней конечности, сухожилия подлопаточной и большой грудной мышц

перестают прикрывать головку плеча спереди, что, в свою очередь, предрасполагает к её вывиху.

По мнению ряда авторов, при ротации плеча кнаружи и кнутри возникают центростремительная и центробежная силы, которые уравновешиваются короткими ротаторами плеча – подостной, надостной, подлопаточной и малой круглой мышцами. Относительно небольшой размер суставных поверхностей и короткий рычаг ротаторной манжеты и делают возможным такой большой объём движений в суставе [24; 56; 84; 89; 97].

Привычный вывих плеча – это заболевание, являющееся следствием первичного травматического вывиха. Отклонения в анатомическом строении плечевого сустава являются факторами, лишь предрасполагающими к его развитию. Привычный вывих плеча являет собой наиболее частый случай хронической нестабильности плечевого сустава. Основной его особенностью является прямая связь с травмой, приводящей к изменению анатомии сустава. Происходит повреждение суставных поверхностей головки плечевой кости и лопатки, хрящевой губы, растяжение и разрыв капсулы сустава, чаще её передних отделов, нарушение функции параартикулярных мышц (повреждение мышц вращательной манжеты, их сухожилий). В ряде случаев возможно развитие посттравматического плексита плечевого сплетения.

Возникновению этого патологического состояния сустава способствуют отклонения в анатомическом строении суставных поверхностей (дисплазии и посттравматические деформации), нарушения трофики и иннервации параартикулярных тканей. То есть, привычный вывих плеча у больных определяют как симптомокомплекс клинических, рентгенологических и функциональных признаков, характеризующих дисконгруэнтность суставных поверхностей плеча и лопатки, возникших в следствии первичного травматического вывиха, обусловленных недоразвитием костно-хрящевых и околосуставных структур с последующим формированием миодисбаланса и несостоятельности связочно-капсулярного комплекса [24; 47; 50; 90; 124].

Привычный вывих плеча остаётся распространённым заболеванием крупного и функционально важного костного сочленения, что неизбежно ведёт к его тяжелым изменениям, нарушающим функцию верхней конечности, снижающим трудоспособность человека и его инвалидизации. Учитывая количество факторов, способных влиять на патогенез привычного вывиха плеча, основные причины возникновения этой патологии можно объединить в четыре теории: теорию наличия травматических повреждений элементов плечевого сустава: повреждений Банкарта и Хилл-Сакса; теорию наличия дефектов, допущенных при устранении первичного вывиха плеча и лечении больных; теорию генетической предрасположенности (диспластическая теория); теорию нарушения нервно-мышечного равновесия – дисбаланса мышц плечевого сустава [47; 78].

Ряд травматологов связывают развитие привычного вывиха плеча с тем, что при травматических вывихах плеча зачастую происходит повреждение внутрисуставных образований. Чаще всего повреждается головка плечевой кости, в виде импрессионного перелома (повреждение Хилл-Сакса), или разрушение хрящевой губы (повреждение Банкарта). При этом данные повреждения возникают в момент острого травматического вывиха головки плечевой кости и не являются следствием грубых манипуляций при его устранении. Сбор жалоб, анамнеза, клинический осмотр и рентгенологическое исследование, при обследовании пациента с острым травматическим вывихом плеча, обычно не позволяют выявить разрушения подобного характера. Устранение смещения головки плечевой кости при лечении первичного травматического вывиха, как бы деликатно оно ни было выполнено, не ликвидирует образовавшиеся дефекты в костно-хрящевых структурах сустава. Наличие подобных разрушений также не учитывают при определении длительности иммобилизации. Всё это в последующем приводит к рецидиву вывиха плеча и развитию хронической нестабильности в плечевом суставе [17; 94; 117; 164].

Приверженцы второй теории настаивают на ошибках в лечении первичного вывиха. В частности, использование грубых приёмов манипуляций во время устранения вывиха и применение чрезмерных усилий во время манипуляций. Это не лишено оснований, поскольку большинство способов основаны на использовании естественных рычагов, например способ Кохера, или на преодолении физической силой естественного сопротивления мягких тканей (тракционные), такие, как способы Гиппократа, Купера, Мотта, что является весьма травматичным для плечевого сустава [1;11; 38; 78; 106].

Другим значимым фактором развития заболевания считают отсутствие достаточного обезболивания параартикулярной области перед проведением манипуляций, что не обеспечивает достаточной релаксации мышц и, как следствие, повышает вероятность их повторной травмы и повреждения капсульно-связочного комплекса плечевого сустава. Ещё В.Г. Вайнштейн, С.Е. Кашкаров, в 1973 году, говорили о теории повреждения капсульно-связочного комплекса и суставной губы лопатки. По их мнению, значимую роль в патогенезе привычного вывиха плеча, играют разрыв плече-суставной связки и рубцовые изменения в подлопаточной мышце, которую травмирует смещающаяся кпереди головка плечевой кости, что ведёт к развитию рубцовых изменений и потере эластичности мышечной ткани [6; 7; 43].

При лечении первичного травматического вывиха плеча придают большое значение адекватной иммобилизации конечности после устранения вывиха, её качеству и длительности. Неадекватность иммобилизации играет если не ведущую, то весьма значимую роль в патогенезе привычного вывиха плеча [21; 68; 90; 105; 110].

Для развития привычного вывиха плеча травмы и дислокации головки плечевой кости не всегда достаточно. Наряду с повреждением внутрисуставных структур важным фактором является отклонение в их развитии и строении, то есть развитию привычного вывиха плеча наиболее подвержены диспластически изменённые суставы, в которых размеры шаровидной поверхности головки плеча

относятся к размерам суставной впадины лопатки, как 1/4 и даже 1/5, вместо 1/3, как это отмечено у подавляющего большинства людей. [18; 40; 43; 70; 77; 139].

Говоря о характере диспластических изменений в суставе B.D. Owens et a1. (2009) проводят аналогию с врожденным вывихом бедра. Они отметили, что с течением времени диспластические изменения в суставной поверхности лопатки прогрессируют, что приводит к её уплощению и, в дальнейшем, к дестабилизации плеча [38; 47; 52; 93].

Резюмируя высказывания различных исследователей о диспластической теории в патогенезе привычного вывиха плеча, следует привести интересное, с нашей точки зрения, заключение А.А. Тяжелова и Н.Н. Василевского (1991): "Дисплазия костных структур сустава может создавать предпосылки к нестабильности уже в силу анатомических несоответствий сочленяющихся поверхностей. Аномалии сумочно-связочного аппарата плечевого сустава, дисплазия сухожильно-мышечных образований может приводить к несвоевременности и к дискоординации мышечного ответа" [37, 51].

Иные авторы причину развития привычного вывиха плеча, в первую очередь, видят в нарушении мышечного баланса. Теория описывает своего рода патологический рефлекс, который заключается в резком спастическом сокращении большой грудной мышцы, «дестабилизирующей» плечевой сустав, на фоне ослабленного противостояния его стабилизаторов. Именно это резкое сокращение и ведёт к вывиху головки плеча. [22; 24; 46; 148].

Вывихи в плечевом суставе, в силу его анатомии, могут быть передними, задними, передне-нижними, нижними. Тип вывиха определяется в зависимости от направления смещения головки плечевой кости относительно суставной поверхности лопатки. Практически все они, с разной степенью вероятности, могут переходить в хроническую форму – привычный вывих плеча [94; 118; 119; 137].

Передний вывих плеча составляет 75-80% от всех вывихов плеча. Развивается при падении на отведенную руку и сопряжён с повреждением

хрящевой суставной губы (повреждение Банкарта), переднего отдела капсулы сустава и, часто, переднего края суставной поверхности лопатки. Также причиной переднего вывиха плеча может служить импрессионный дефект на задней поверхности головки плечевой кости – повреждение Хилл-Сакса, оставшееся в результате прижатия головки плечевой кости к переднему краю суставной поверхности лопатки в момент первичного травматического вывиха. Исходя из направления смещения головки плечевой кости, различают подклювовидный и внутриклювовидный вывихи. В результате прогрессирования заболевания происходит растяжение передней стенки капсулы сустава, что провоцирует смещение головки плечевой кости вперёд при движении. Многократные повторяющиеся вывихи плеча усугубляют повреждение передних отделов суставной поверхности лопатки с уплощением её переднего края [6; 40; 92; 94; 113; 114].

Задний вывих встречается гораздо реже переднего. Задние вывихи плечевого сустава являются результатом прямой травмы сустава, смещающей головку плечевой кости назад. Задний вывих встречается редко и составляет примерно 5% от всех видов нестабильности плечевого сустава. Наличие в анамнезе судорожных припадков или поражения электрическим током может привести к чрезмерной контракции мышц и развитию вывиха. Такие вывихи часто устраняются пациентом самостоятельно. В хроническую форму не переходят [20; 21; 92; 94; 118].

Около 18-23% всех случаев травматического вывиха плеча, приходится на передне-нижний вывих плеча. Передне-нижняя нестабильность плечевого сустава обусловлена повреждением хрящевой губы ближе к нижнему краю суставной поверхности лопатки, растяжением клювовидно-плечевой связки и нарушении функции мышц, составляющих вращательную манжету плеча [20; 21; 112; 138; 145].

Нижний вывих в чистом виде встречается довольно редко, до 2%, в виду специфичности механизма травмы. Отличительной особенностью его

клинической картины является невозможность опустить верхнюю конечность, и пациент вынужденно держит её над головой. Развивается при повреждении нижнего края суставной поверхности лопатки и клювовидно-плечевой связки [108; 112; 119; 120].

Передне-нижний и нижний вывихи плеча достаточно часто переходят в хроническую форму и составляют до 20% всех привычных вывихов плеча.

При повторяющихся передне-нижних и нижних подвывихах плеча часто травмируется сухожилие длинной головки двуглавой мышцы плеча, что, может привести к воспалительному процессу в его синовиальном влагалище и нарушить функцию скольжения. На фоне недостаточной глубины большой борозды, это зачастую приводит к вывиху сухожилия длинной головки двуглавой мышцы плеча и увеличению нестабильности. Частота этого осложнения увеличивается с возрастом. У пациентов старше 40 лет число осложнений в пределах 30%, в возрасте 60 лет она превышает 80% [12; 31; 73].

Таким образом, каждый из факторов патогенеза хронической нестабильности плечевого сустава имеет право на существование и довольно логично описывает причины её возникновения. Однако, каждый из них описывает лишь одну грань развития этой патологии. Этого недостаточно для развития именно хронической нестабильности сустава, поскольку при повреждении только одного из интра- или параартикулярного образований, остальные структуры берут на себя компенсаторную функцию. Следует отметить, что любой из факторов патогенеза привычного вывиха плеча в конечном итоге сводится к механическим нарушениям внутри- и околосуставных структур, требующих их восстановления или коррекции путём оперативных вмешательств, так как консервативное лечение этой патологии малоэффективно [70; 82; 120; 138].

Диагностика первичного травматического вывиха плечевого сустава не представляет сложности. Сбора жалоб, анамнеза и рентгенографии сустава достаточно для выявления патологии. Направление смещения головки плечевой кости, как правило, не является определяющим фактором при выполнении

манипуляций по устранению вывиха в плечевом суставе. Внимание же к вектору смещения важно при оказании помощи этим больным в случае хронизации процесса. Игнорирование его при проведении лечения (иммобилизация, медикаментозная коррекция, выбор способа оперативного вмешательства) играет значительную роль в последующем и часто приводит к возникновению рецидивов. Важное значение имеет набор диагностических мероприятий при определении вида хронической нестабильности плечевого сустава. Недостаточность информации влечёт за собой не верный выбор тактики лечения.

Таким образом, патогенетическая основа привычного вывиха плеча очень разнообразна и компоненты её, описанные в различных теориях, оказывают своё действие не каждый изолированно, а в сочетании, что, в свою очередь, требует комплексного подхода к решению этой проблемы. В следствии полиморфизма патогенеза и клинических проявлений хронической нестабильности плечевого сустава, вопросы методологических принципов диагностики и определения индивидуальной для каждого пациента тактики лечения требуют дальнейшего изучения.

1.2. Пути повышения стабильности плечевого сустава у больных с привычным вывихом плеча

Приоритет в лечении привычного вывиха плеча занимают оперативные вмешательства, целью которых является восстановление стабильности сустава с максимальным сохранением его функции. Проблема поиска способа лечения больных с привычным вывихом плеча занимает хирургов длительное время. Наибольшее количество способов разработаны в 70-80-х годах XX века.

В своих поисках хирурги шли в разных направлениях, исходя из их собственного понимания причин нестабильности плечевого сустава, поэтому способы операций можно подразделить на несколько групп [51]: операции капсулорафии – укорочение перерастянутой капсулы, операции коррекции

мышечного равновесия путем применения сухожильно-мышечной пластики, вмешательства, направленные на создание преграды на пути вывихивающейся головки плеча – операции артрориза, способы подвешивания головки плеча с помощью свободных ауто-, гомо-, гетеро- и аллотрансплантатов.

Также были разработаны вмешательства, направленные на устранение имеющихся костных дефектов головки плеча, операции на костях, операции, направленные на восстановление повреждений суставной поверхности лопатки, устранение внутрисуставных дефектов, комбинированные способы операций, предусматривающие коррекцию костно-суставного, капсулярного, сухожильно-мышечного компонентов.

Большинство из описанных способов оперативных вмешательств в настоящее время имеет в основном историческое значение что, однако, не мешает их применению при наличии показаний.

Типичной операцией на капсуле сустава является операция Путти – Плятта. Суть вмешательства заключается в создании дупликатуры переднего отдела капсулы сустава с поочерёдной фиксацией обоих листков капсулы к переднему краю суставной поверхности лопатки трансоссальными швами, в положении конечн иости внутренней ротации.

Сотрудники кафедры травматологии, ортопедии и экстремальной хирургии СамГМУ А.К. Повелихин и П.В. Возгорьков, предложили свой способ создания дупликатуры капсулы плечевого сустава и сухожильной части подлопаточной мышцы, для укрепления переднего отдела плечевого сустава. Эта операция была предложена, как дополнение к транспозиции сухожилия бицепса в случае перерастяжения капсулы сустава [37].

Операция Банкарта предусматривает фиксацию оторванной хрящевой губы в переднем и передне-нижнем отделах суставного края лопатки. Watson-Jones (1972), при описании операции Банкарта, отмечал, что техника вмешательства сложна и доступна лишь опытному хирургу. Сложность операции усугубляется

необходимостью отсечения клювовидного отростка с последующей его рефиксацией. Широкое распространение данная методика получила с развитием видеоартроскопической техники [77; 79; 82; 84].

Основные способы операций сухожильно-мышечной пластики – это операции Мэгнусон - Стэка, Бойчева, Андреева. Суть операции Мэгнусон-Стэка состоит в транспозиции сухожилия подлопаточной мышцы к большому бугорку плечевой кости, при максимальной внутренней ротации плеча. Несмотря на относительную простоту выполнения, операция не получила широкого распространения из-за относительно высокого процента рецидивов (14,2%) и развития выраженного ограничения наружной ротации после выполнения вмешательства. Наиболее часто рецидивы возникали при выполнении данной операции пациентам с нижней нестабильностью плечевого сустава [84; 91; 98; 105; 114].

Суть операции Бойчева, заключается в остеотомии верхушки клювовидного отростка лопатки с прикрепляющимся к нему комплексом мышц – короткой головкой двуглавой мышцы, наружной части малой грудной и клювовидно-плечевой мышцы. После чего весь конгломерат проводят через тоннель, сформированный в толще волокон подлопаточной мышцы, с последующей рефиксацией фрагмента клювовидного отростка с мышцами в исходное положение трансоссальными швами [51].

Операция Ф.Ф. Андреева (1943) сходна по схеме и имеет отличие лишь в том, что при проведении сквозь подлопаточную мышцу используют только клювовидно-плечевую и короткую головку двуглавой мышцы плеча, без отсечения фрагмента клювовидного отростка лопатки. Кроме того, Андреев не использовал волокна малой грудной мышцы что, по мнению Бойчева, являлось принципиальным моментом.

Gothgtn C.B., Hoogmartens M.J. (2005), изучая результаты операции по Бойчеву, выявили рецидивы в 44% случаев. Chatterjee N.D., Nath C., (2006) у 48 пациентов наблюдали лишь один рецидив привычного вывиха плеча. Анализируя

полученные авторами данные, можно сделать вывод, что операции Б. Бойчева и Ф.Ф. Андреева сложны для воспроизведения и требуют высокого уровня навыков хирурга и наличия соответствующего инструментария, а также тщательного предоперационного планирования. К недостаткам можно отнести рефиксацию клювовидного отростка с помощью мягкого шовного материала, что не даёт стабильной фиксации, необходимой для консолидации костного фрагмента. Кроме этого, указанные способы операций эффективны при передней нестабильности плеча и дают рецидивы при передне-нижней и нижней нестабильности.

Примером эффективного использования способов подвешивания головки плеча с помощью свободных ауто-, гомо-, гетеро- и аллотрансплантатов является операция, разработанная А.Ф. Красновым и А.К. Повелихиным в 1996 году. Суть операции заключается в транспозиции и тенодезе сухожилия длинной головки двуглавой мышцы плеча, укреплённого аллотрансплантатом, под основанием остеотомированного большого бугорка плечевой кости. При анализе отдаленных результатов лечения выявлено, что количество рецидивов не превышает 9%. Это является показателем эффективности вмешательства. Наличие рецидивов объясняется тем, что создание вертикальной связки хорошо препятствует нижней дислокации сустава, но мало ограничивает смещению головки плечевой кости вперёд при передних вывихах плеча [37].

Вмешательства, направленные на создание жесткой преграды на пути вывиха головки плеча – операции артрориза. К ним относятся операции Eden Hybinette-Lange и M. Latarjet.

Суть операции типа Eden Hybinette-Lange заключается в имплантации фрагмента аутокости в виде прямоугольного или клиновидного трансплантата, взятого из гребня большеберцовой кости в углубление, созданное в переднем отделе шейки лопатки так, чтобы наружный край трансплантата выступал на 1-1,5 см латеральнее плоскости суставной щели и являлся барьером, препятствующим смещению головки плеча кпереди.

Недостатком этой операции является выраженное ограничение наружной ротации в плечевом суставе, с последующим развитием остеоартроза. Кроме того, при данном способе требуется вмешательство уже на двух сегментах: непосредственно область операции и зона забора трансплантата, что увеличивает объём вмешательства и усложняет послеоперационный период. Процент рецидива обусловлен тем, что при установке трансплантата на переднюю стенку суставной поверхности лопатки, последний совершенно не защищён от миграции, а головка плечевой кости не удерживается от смещения вниз [102; 105; 123].

Операции Bristow-Latarjet и её модификации выполняют в случаях, когда кроме повреждения хрящевой губы на переднем крае суставной поверхности лопатки имеется и дефект костной ткани, требующий замещения. Суть операции состоит в транспозиции фрагмента клювовидного отростка с прикрепляющимися к нему мышцами через тоннель, сформированный в толще подлопаточной мышцы и фиксации его на переднем крае суставной поверхности лопатки, в зоне дефекта. Schroder D.T., Provencher M.T. (2006) анализируя опыт применения операции Bristow-Latarjet у 113 пациентов с привычным вывихом плеча, отметили всего 4 случая рецидива заболевания [11; 62].

Наиболее известной операцией на костях, является ротационная субкапитальная остеотомия плечевой кости (Weber B.G. 1972). Операция включает в себя выполнение поперечной остеотомии плечевой кости на уровне хирургической шейки и последующий металл-остеосинтез фрагментов с поворотом диафиза плеча кнаружи на 25° по отношению к головке плеча. Вмешательство дополняют транспозицией сухожилия подлопаточной мышцы на передний край плечевой кости на уровне межбугорковой борозды [34].

Некоторые из отечественных и зарубежных хирургов считают операцию Weber наиболее удобной и отмечают хорошие исходы её применения в клинике. К недостаткам вмешательства можно отнести наличие металлофиксаторов, которые необходимо в последующем удалять. Не учитывание минеральной плотности костной ткани, что может привести к замедленной консолидации

фрагментов плечевой кости или к отсутствию последней и формированию ложного сустава в зоне остеотомии. В ряде случаев, возникают рецидивы из-за слабости мышечного корсета сустава [41; 67].

Нередко у больных с привычным вывихом плеча ведущим звеном в патогенезе заболевания является наличие вдавленного дефекта на задне-наружной поверхности головки плеча (повреждение Хилл-Сакса), когда главным в механизме релюксаций становится инконгруэнтность в суставе. В этом случае необходимо выполнение пластики дефекта суставной поверхности.

На кафедре травматологии, ортопедии и экстремальной хирургии СамГМУ Краснов А.Ф., Котельников Г.П. и Чернов А.П. в 1999 году предложили способ пластики повреждения Хилл-Сакса с применением костного аутотрансплантата. Сотрудником кафедры В.Г. Щербаковым в 1989 году был разработан и внедрён в практику способ замещения дефекта головки плеча с использованием костной крошки. Также, в качестве пластического материала возможно использование костного аллотрансплантата, никелида титана [37; 61; 87; 141].

Перспективным способом лечения костных дефектов на задней поверхности головки плечевой кости является «рамплиссаж», описанный Wolf et al. в 2007 году. При этом выполняют подшивание к дефекту сухожилия подостной мышцы и задних отделов капсулы сустава анкерными фиксаторами. Часто данную операцию выполняют, как дополнение к операции восстановления повреждения Банкарта открытым или закрытым способом, с использованием видеоартроскопической техники.

Все эти операции послужили основой для развития современных подходов к оперативному лечению хронической нестабильности плечевого сустава. В последние годы, благодаря развитию современных технологий, появилась возможность применения новых оперативных вмешательств в лечении нестабильности плечевого сустава.

К ним относятся: артроскопическая стабилизация плечевого сустава с ушиванием суставной капсулы и повреждённого края хрящевой губы суставной впадины лопатки (повреждение Банкарта). Идеальным кандидатом для артроскопического вмешательства является пациент с однонаправленной, посттравматической хронической передней или передне-нижней нестабильностью плечевого сустава с повреждением Банкарта и без повреждения Хилл-Сакса, без повреждения вращательной манжеты, дефектов суставного хряща и при отсутствии дисплазии суставной поверхности лопатки [66; 74].

Следует отметить, что этот вид операции возможно выполнить и открытым способом, без применения видеоартроскопической техники. Открытый способ считается более травматичным для пациента, однако расширение показаний для операций с использованием видеоартроскопической техники без учета механизма вывиха и анатомических особенностей сустава зачастую приводит к рецидиву, что дискредитирует методику.

К сожалению, результаты представленных типов операций сложно оценить объективно, поскольку в литературе зачастую отсутствуют исходные данные пациентов, а именно: количество и направление вывихов, обстоятельства их возникновения, данные о состоянии плечевого сустава и околосуставных структур на момент проведения вмешательства. Также нет данных и о наличии дисплазии сустава. По данным отдельных авторов, многие оперативные вмешательства, проводимые на плечевом суставе по поводу привычного вывиха, дают противоречивые отдаленные результаты. Одна из причин состоит в том, что большинство врачей, отдаленные результаты изучали клинически, основываясь на данных анамнеза, осмотра и пальпации, без применения дополнительных методов исследования которые помогли бы объективно оценивать анатомические и функциональные особенности плечевого сустава, объёма движений и функции конечности до и после операции [83].

Каждая из представленных операций зачастую эффективна при определённых формах нестабильности сустава, но при их сочетании не даёт

полного удовлетворения результатом. Подавляющее большинство предложенных способов лечения пациентов с привычным вывихом плеча, направлены на стабилизацию переднего вывиха. Это можно объяснить преобладанием этой формы нестабильности над другими. Оперативные вмешательства, направленные на укрепление переднего отдела плечевого сустава повышают стабильность головки плечевой кости в переднем направлении, но не исключают ее избыточную подвижность по другим векторам.

Недостаточное внимание хирургов к вывихам с передне-нижним и нижним вектором смещения головки плеча привело к неудовлетворённости результатами лечения именно у этой группы пациентов. Процент рецидивов у пациентов с этой формой нестабильности плечевого сустава достигает 6-11% [111; 112; 125; 140].

Клиника и кафедра травматологии, ортопедии и экстремальной хирургии имени академика РАН А.Ф. Краснова Самарского государственного медицинского университета располагает шестидесятилетним опытом лечения больных с патологией плечевого сустава. За этот период пролечено свыше 5000 больных с вывихами плеча. Решение проблемных вопросов этой темы нашли своё отражение в диссертационных работах, монографиях и учебных пособиях: В.А. Мешкова (1974), А.Ф. Краснова, Р.Б. Ахмедзянова (1982), А.Ф. Краснова, В.М. Аршина, М.Д. Цейтлина (1984), В.Г. Щербакова (1989), А.Ф. Краснова, В.Ф. Мирошниченко, Г.П. Котельникова (1992), А.К. Повелихина (1982, 1996), Г.П. Котельникова, А.П. Чернова (2004), Г.П. Котельникова, А.К. Повелихина, А.П. Чернова (2012). Опыт кафедры представлен в национальном руководстве «Ортопедия» (2008, 2013).

Изучение опыта лечения больных в клинике СамГМУ показало, что наиболее эффективными способами оперативного лечения больных с передне-нижним и нижним привычным вывихом плеча, из выше перечисленных, являются вмешательства, направленные на формирование препятствия на пути смещения головки плечевой кости в переднем направлении и формирование аутосвязки плечевой кости. С этой целью применяли способы А.Ф. Краснова – А.К.

Повелихина и способ В. Бристоу – М. Латарже. Эти оперативные вмешательства более других подходили для решения проблемы стабилизации головки плечевой кости по передне-нижнему и нижнему векторам смещения, однако и они не всегда позволяли получить необходимый результат. Стабилизация сустава по одному вектору не всегда приводила к полному исключению смещения головки плеча в других направлениях.

Анализ данных литературы позволили заметить отсутствие универсальных способов лечения разных видов нестабильности плечевого сустава, сохранение значимого процента рецидивов в послеоперационном периоде. В большей степени это касается случаев передне-нижней и нижней нестабильности плечевого сустава. Высокая частота рецидивов передне-нижних и нижних вывихов плеча, функциональный дефицит в верхней конечности в отдалённом послеоперационном периоде обуславливают необходимость поиска новых, более совершенных методов оперативной стабилизации плечевого сустава.

Можно предположить, что в ряде случаев объём вмешательства мог быть как недостаточным, так и избыточным, что соответствующим образом сказывалось на результате лечения. Чаще всего это обусловлено эффективностью конкретной операции при наличии поражения одного конкретного элемента сустава и наличием рецидивов при повреждении нескольких внутрисуставных образований или их полного разрушения. Особенно это касается операций, связанных с вмешательством на костных структурах.

В связи с этим исследования, направленные на улучшение результатов лечения больных с передне-нижней и нижней хронической нестабильностью плечевого сустава, профилактику рецидивов, разработку способов лечения, позволяющих эффективно стабилизировать плечевой сустав, продолжают оставаться актуальными и в настоящее время. Одним из условий успешного решения этой проблемы является определение информативных критериев диагностики функционального состояния пораженного сустава и рассмотрение его как единой биомеханической системы.

Глава 2. Материалы и методы исследования

2.1. Дизайн исследования

При выполнении данной работы нами был проанализирован опыт диагностических исследований и оперативного лечения 107 пациентов с передне-нижними и нижними привычными вывихами плеча. Все больные находились на лечении в клинике травматологии, ортопедии и экстремальной хирургии имени академика РАН А.Ф. Краснова Самарского государственного медицинского университета с 2008 по 2016 годы.

Критериями включения пациентов в исследование были: наличие посттравматического привычного передне-нижнего или нижнего вывиха плеча; возраст старше 18 и моложе 60 лет; отсутствие декомпенсации по сопутствующим соматическим заболеваниям.

Критериями исключения из исследования были: верифицированная дисплазия плечевого сустава или его элементов; повреждение Хилл-Сакса; отказ пациента от участия в исследовании на любом этапе лечения; наличие у больного сопутствующей соматической патологии в стадии декомпенсации или остром периоде.

От каждого пациента было получено информированное согласие на участие в исследовании, которое проводилось в соответствии с утвержденным протоколом, этическими принципами Хельсинкской декларации Всемирной медицинской ассоциации (Сеул, 2008), трехсторонним Соглашением по надлежащей клинической практике (ICH GCP) и действующим законодательством Российской Федерации.

Пациенты, отобранные для участия в исследовании, путём простой блоковой выборки были разделены на две клинические группы, внутри которых подходы к обследованию, дооперационной подготовке и послеоперационному ведению не отличались.

Группу сравнения составили 61 человек (57%), которым были выполнены оперативные вмешательства с использованием известных способов – способа А.Ф. Краснова и А.К. Повелихина и способа М. Латарже- В. Бристоу и (Latarjet-Bristow) .

Способ А.Ф. Краснова и А.К. Повелихина (Авторское свидетельство, SU № 1667848 от 7.08.1991г.) заключался в тенодезе транспонированного сухожилия длинной головки двуглавой мышцы плеча, предварительно укреплённого аллогенным трансплантатом под основанием остеотомированного большого бугорка плечевой кости. Формирование дополнительной собственной связки плеча было направлено на снижение вероятности повторного смещения головки плечевой кости по передне-нижнему и нижнему векторам. Операции данным способом были выполнены 42 пациентам (подгруппа С1).

Способ М. Латарже и В. Бристоу позволял за счёт формирования жёсткой преграды на переднем крае суставной поверхности лопатки стабилизировать головку плеча в направлении переднего вектора смещения. Способ применен при лечении 19 больных (подгруппа С2).

В основную группу вошли 46 пациентов (43%), при оперативном лечении которых был применен разработанный трехкомпонентный способ хирургического лечения привычного вывиха плеча.

2.2 Характеристика групп пациентов

Среди пациентов группы сравнения было 59 человек с передне-нижним и 2 пациента с нижним вывихом плеча. В основной группе также преобладали пациенты с передне-нижним вывихом плеча (45 человек), и только у одного пациента диагностировали нижний вывих плечевой кости.

Распределение пациентов по возрасту в обеих клинических группах на момент поступления в стационар представлено в Таблице 1. Большинство из пациентов были в возрасте от 30 до 50 лет, наиболее трудоспособного возраста.

Таблица 1 – Распределение пациентов обеих групп по возрасту.

Возрастные группы (годы)	Количество пациентов	
	Группа сравнения	Основная группа
До 20	2 (3,3%)	3 (6,5%)
21-30	18 (29,5%)	15 (32,6%)
31-40	23(37,7%)	18 (39,2%)
41-50	11(18,1%)	7 (15,2%)
51-60	7 (11,4%)	3 (6,5%)
Итого:	61(57%)	46 (43%)

χ^2 =1,48 p=0,827

Распределение пациентов по полу было следующим: в группе сравнения мужчин – 43 человека, женщин – 17. В основной группе 36 мужчин и 10 женщин. Распределение больных по полу никак не влияло на течение заболевания и результат лечения.

При анализе медицинских карт пациентов группы сравнения, у основного числа больных – 38 пациентов (62,9%), развитие заболевания было связано с первичной травмой. Часть пациентов, 5 человек (8,2%) занимались травмоопасными видами спорта (футбол, хоккей, борьба). У 15 пациентов (24,7%) заболевание было связано с трудовой деятельностью, подразумевающей тяжёлые физические нагрузки. Также, при изучении анамнеза, нами была отмечена наследственная предрасположенность к привычному вывиху плеча у 3 больных (4,1%) группы сравнения.

В основной группе у подавляющего числа больных – 44 пациента (95,6%), развитие патологии было связано с характером трудовой деятельности и образом жизни. Из них: непосредственно травма явилась причиной заболевания у 22 человек (47,8%). 6 пациентов (13%) занимались травмоопасными видами спорта (футбол, хоккей, борьба). У 16 пациентов (34,8%) заболевание было связано с трудовой деятельностью, сопряжённой с тяжёлыми физическими нагрузками.

Наследственная предрасположенность к привычному вывиху плеча была отмечена у 2 больных (4,4%) (Таблица 2).

Таблица 2 – Распределение пациентов обеих клинических групп по причинам возникновения заболевания.

Причины заболевания	Группа сравнения	Основная группа
Первичная травма	38 (62,9%)	22 (47,8%)
Активный спорт	5(8,3%)	6 (13%)
Физические нагрузки	15 (24,7%)	16 (34,8%)
Наследственная предрасположенность	3 (4,1%)	2 (4,4%)
Итого:	61 (100%)	46 (100%)

χ^2 =2,53 p=0,639

Мы не проводили разделение пациентов по полу внутри клинических групп, поскольку это никак не влияло на течение заболевания и результат лечения. Анализ распределения пациентов по возрасту, причинам возникновения заболевания в подгруппах группы сравнения отдельно не выполняли.

Таким образом, пациенты обеих групп не имели статистически значимых отличий по исходным признакам, что позволило дать объективные оценки результатов проведённого лечения и сравнивать их.

2.3. Методы исследования

Для обследования пациентов с привычным вывихом плеча и объективизации полученных данных мы применяли диагностический клинико-инструментальный комплекс исследований. Больных обследовали перед оперативным вмешательством, а также через 3 и 12 месяцев после операции.

2.3.1. Клиническое обследование

Комплексное обследование всех пациентов начинали со сбора анамнеза заболевания, выяснения и анализа жалоб, а также изучения общего и локального статусов. На основании семейного анамнеза выявляли наследственную предрасположенность к возникновению вывихов плеча.

Пациенты с привычным вывихом плеча предъявляли жалобы на боли и ограничения движений в плечевом суставе, вывихи плеча при незначительной нагрузке, быструю утомляемость и снижение силы мышц верхней конечности на пораженной стороне. В ряде случаев (16 человек) пациенты предъявляли жалобы на периодически возникающее чувство онемения пальцев пораженной конечности.

Для осуществления клинического осмотра пациентов, применяли общепринятую схему обследования травматолого-ортопедических больных. Оценивали степень деформации плечевого сустава. С помощью угломера измеряли объем активных и пассивных движений в суставах, определяли наличие в них контрактур, подвывихов и вывихов.

Существует ряд систем оценки анатомо-функционального состояния плечевого сустава. По нашему мнению, наиболее удобной и объективной является система оценки, разработанная в 2007 году Д.А. Маланиным, Г.О. Тетериным и М.Х. Аль Марави [43]. Указанная система включает 5 градуированных оценочных критериев: боль, функция, сила мышц, стабильность и диапазон движений. Результат оценивается по сумме балов: отличный – 90-100 баллов, хороший – 70-89, удовлетворительный – 40-69, неудовлетворительный – 39 баллов и меньше. Эта система была взята нами за основу. Система проста в восприятии для врача и пациента, однако, не на все пункты пациенты способны ответить самостоятельно. Поэтому данная система обследования была разделена нами на две части. Первая часть стала «шкалой-опросником» для пациентов (Таблица 3). Отдаленные результаты лечения больных с привычным вывихом плеча, согласно предложенной шкале, были оценены методом анкетирования. Результат

оценивали по сумме баллов: отличный – 55-60 баллов, хороший – 45-54 балла, удовлетворительный – 36-44, неудовлетворительный – 35 и менее баллов.

Таблица 3 – «Шкала-опросник» для пациентов.

Оцениваемые категории	Градация	Баллы
Оценка боли	выраженная боль умеренная боль незначительная боль боль отсутствует	0 10 20 30
Оценка функции	выраженное ограничение умеренное ограничение легкое ограничение ограничение отсутствует	0 7 15 20
Оценка силы мышц области плеча	значительно снижена умеренно снижена незначительно снижена не изменена, по сравнению со здоровой рукой	0 3 6 10

Анкеты были разосланы обеим группам наблюдаемых больных. В контрольной группе из 61 пациентов ответили 57, в основной группе из 46 пациентов ответили 44.

Вторая часть стала схемой объективной оценки функционального состояния сустава, названной «Карта оценки функции плечевого сустава». Поскольку для ее заполнения требовались измерения, которые пациент не может выполнить самостоятельно, таблицу заполнял врач (Таблица 4).

Таблица 4 – «Карта оценки функции плечевого сустава»

Оцениваемые категории	Градация	Баллы
Оценка нестабильности	нестабильность 3-й степени нестабильность 2-й степени нестабильность 1-й степени нестабильность отсутствует	5 3 2 0
Пассивные движения в плечевом суставе: Отведение:	0^0- 45^0 46^0- 90^0 91^0- 135^0 136^0- 180^0	5 3 2 0
Разгибание:	0^0- 20^0 21^0- 40^0 41^0- 60^0 $\geq 60^0$	5 3 2 0
Сгибание:	0^0- 45^0 46^0- 90^0 91^0- 135^0 136^0- 180^0	5 3 2 0
Внутренняя ротация:	0^0- 30^0 31^0- 60^0 61^0- 90^0 › 90^0	5 3 2 0
Наружная ротация:	0^0- 30^0 31^0- 60^0 61^0- 90^0 › 90^0	5 3 2 0

Для изучения амплитуды активных движений в плечевом суставе при участии плечевого пояса исследуемому обычно давали следующие задания: поднять руки вверх через стороны, поднять руки вверх, вынося их вперед, затем

разогнуть, вынося их кзади. Для исследования ротационных движений предлагали поочередно положить каждую руку на затылок и завести за спину, поместив ладонь между лопаток, при невозможности выполнения повернуть кнаружи плечи, опущенные вдоль туловища при полусогнутых в локтевых суставах руках. Отличным считали результат, дающий в сумме 0-7 баллов. Хорошим – 8-12 балла. Удовлетворительным– 13-18 баллов, неудовлетворительным – 19 баллов и больше.

Для уточнения причины нарушения функции мышц или её исключения использовали различные инструментальные методы исследования — электромиографию, трехмерное сканирование, электронейрографию, магнитно-резонансную томографию.

2.3.2. Функциональная электромиография

Электромиография является одним из значимых методов инструментального обследования больных с хронической нестабильностью плечевого сустава, который позволяет уточнить функциональное состояние мышц верхней конечности до- и после оперативного лечения, оценить его эффективность. Запись электромиограмм проводили на специализированном автоматическом миографе, входящем в состав программно-аппаратного лабораторного комплекса «МБН-БИОМЕХАНИКА» (Россия). Отличительной чертой данного прибора является предварительное усиление сигнала на отводящем электроде, а также полная обработка первичного сигнала (усиление и оцифровка), снимаемого с ЭМГ-электродов непосредственно на пациенте в портативном носимом блоке.

Изучали роль надостной, дельтовидной и большой грудной мышц и степень их участия в движении и статических условиях. Регистрировали и записывали биопотенциалы мышц во время максимального по силе сокращения (пик Max 1), для чего пациент производил максимальное произвольное усилие в условиях сопротивления врача движению больного и в состоянии их активного

расслабления – покоя (пик Max 2). Это обеспечивало активную статическую функцию исследуемой мышцы. Регистрация токов действия осуществлялась в покое, затем через 30-35 с максимального усилия при скорости регистрации 80-100 мм/с, в течение 4-5 с. Для снижения сопротивления кожи применяли специальный гель для электродов.Функциональная электромиография выполнена у 98 пациентов обеих групп.

2.3.3. Трёхмерное сканирование

Основу комплекса для выполнения трехмерного сканирования составляет сканер, входящий в программно-аппаратный комплекс, производства «МБН-БИОМЕХАНИКА» (Россия) который представляет собой механооптоэлектронный прибор, производящий регистрацию положения щупа сканера в окружающем пространстве (Рисунок 1, а, б).

Рисунок 1 – Трехмерное сканирование: а – вид сканера «МБН-БИОМЕХАНИКА»; б - осуществление исследования

Обследование состоит из ввода параметров пациента в базу данных программы и выполнения собственно сканирования. Для этого пациент становится в одно из выбранных положений, врач включает режим сканирования и в определённой последовательности, касаясь щупом сканера на необходимых

точек, производит фиксацию пространственного расположения контрольных точек таза и плечевого пояса. Затем врач проводит щупом сканера по остистым отросткам позвоночника от основания черепа до остистого отростка пятого поясничного позвонка. В результате сканирования на общем экране исследования программный комплекс выстраивает трёхмерную модель позвоночника, таза и плечевого пояса, что позволяет измерить уровень стояния лопаток на поражённой и интактной сторонах (Рисунок 2).

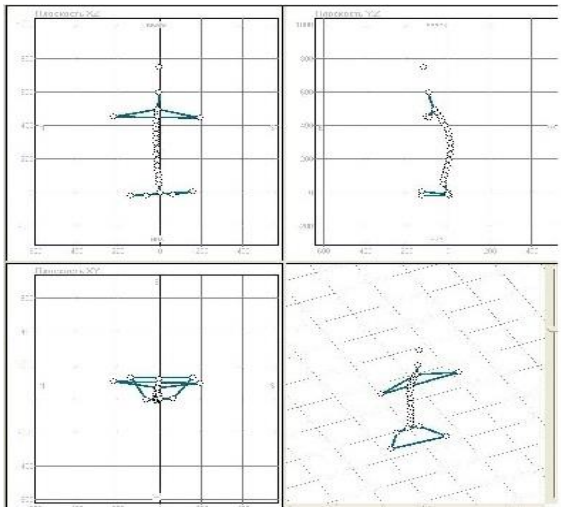

Рисунок 2 – Общий вид графического протокола 3-D сканирования

Щупом проводили сканирование контуров лопаток, остей лопаток, акромиально-ключичных сочленений и точек в проекции больших бугорков обеих плечевых костей. После построения трёхмерной модели наглядно видны уровень стояния лопаток, расстояние от акромиально-ключичных сочленений до больших бугорков плечевых костей.

В связи с тем, что пациент снижает физическую нагрузку на пораженную конечность, стараясь не спровоцировать вывих в плечевом суставе, развивается гипотрофия мышц области плечевого сустава. При длительном течении заболевания объём и сила мышц верхней конечности на стороне поражения снижаются в следствие гипотрофии, что вызывает смещение лопатки вверх относительно интактной стороны вследствие ретракции мышц и большее

прилегание лопатки к задней стенке грудной клетке вследствие уменьшения объёма мышц плеча, надплечья и спины. Это проявляется разницей в расстояниях ость лопатки - акромиально-ключичное сочленение - большой бугорок плечевой кости, при сравнении их с интактной стороной.

При обследовании пациента мы не принимали во внимание уровень положения лопаток и дистанцию от ости лопатки до задней стенке грудной клетки, а только разницу в их отстоянии от грудной клетки. Тестирование проведено 56 пациентам.

2.3.4. Электронейрография

Не менее значимым исследованием, для комплексной оценки состояние нервно-мышечной системы у пациентов с привычным вывихом плеча является электронейрография [47]. Регистрацию проведения электрических импульсов проводили с применением программно-аппаратного лабораторного комплекса «МБН-БИОМЕХАНИКА» (Россия).

При проведении исследования изучали степень поражения плечевого сплетения, раздражаемого головкой плечевой кости при привычном вывихе плеча и восстановление его функции после устранения раздражающего фактора. Изучали амплитуду М-ответа (в мВ) и терминальную латентность (в мс), после чего, аналогичное исследование плечевого сплетения проводили на интактной стороне. При сравнении полученных результатов мы получали снижение амплитуды сигнала и увеличение терминальной латентности, что свидетельствовало о поражении плечевого сплетения на стороне пострадавшего сустава.

2.3.5. Рентгенологическое исследование

Большое клиническое значение имеет рентгенологическое исследование. На всех этапах его выполняли в стандартных укладках, на рентгенологических аппаратах «General Electric Helthcare «OEC 9800Plus» (США), а также на

оборудовании «General Electric Helthcare «DEFINUM 8000» (США) И «Philips «BV25E» (Германия).

Исследование начинали с выполнения так называемых стандартных снимков: переднезаднего при физиологичном положении руки (конечность вдоль туловища, ладонь обращена вперед) и снимка в аксиальной проекции (больной сидит, согнутая в локте рука максимально отведена и лежит на столе, кассета с пленкой расположена под плечевым суставом). При необходимости проводили рентгенографию в специальных проекциях, например аксиальный снимок с максимальной ротацией плеча кнаружи или переднезадний с внутренней и наружной ротацией. Рентгенологическое исследование выполняли всем пациентам обеих групп.

2.3.6. Магнитно-резонансная томография

В рамках исследования на амбулаторном этапе пациентам выполняли магнитно-резонансную томографию, получая МР-томограммы срезов плечевого сустава в разных плоскостях, позволяющие контролировать состояние мягких тканей и определять наличие их повреждения. Исследование выполнено 71 пациенту на томографе «SOMATOM Emotion Duo» (Siemens, США)

2.3.7. Диагностическая артроскопия

В клинике травматологии и ортопедии СамГМУ эндоскопическое лечение больных с привычным вывихом плеча начали применять с 2012 года.

В случае выявления повреждения Банкарта с наличием фрагмента передней хрящевой губы, пациентам проводили видеоартроскопию плечевого сустава на артроскопической стойке производства фирмы Smith&Nephew, США.

После предоперационной подготовки, в положении больного на боку, с динамической тракцией конечности, формировали порты в местах стандартных вколов артроскопа [М. Штробель, 2011]. По достижении достаточного давления среды расширения проводили ревизию сустава, артролиз, оценивали объём

поражения. При обнаружении поражения переднего края хрящевой губы с отрывом фрагмента хряща (повреждение Банкарта) выполняли рефиксацию последней к материнскому ложу, в результате чего достигали стабильности в плечевом суставе.

У семерых пациентов, оперированных эндоскопически, при ревизии сустава было выявлено повреждение Банкарта однако, в связи с длительностью заболевания, свободного фрагмента хрящевой губы найдено не было, вследствие лизиса последнего. Кроме этого была выявлена передне-нижняя нестабильность сустава. У этих пациентов, после выполнения артролиза сустава и дебридмента переходили на открытое оперативное вмешательство по разработанному способу. Эти семь человек были включены в основную группу наблюдаемых больных.

2.4. Методы статистического анализа и математического моделирования с критериями доказательной медицины

С целью определения эффективности лечения, проведённого пациентам обеих клинических групп, нами был произведён системный многофакторный анализ результатов с построением математической модели функционального состояния поражённой верхней конечности.

На основании результатов до - и послеоперационного обследования больных, полученных через 3 и 12 месяцев после проведённого лечения, выполняли вычисление интегральных показателей. В качестве данных учитывали:

1) определение балльного индекса по шкале-опроснику;
2) клиническая оценка с помощью «Карты оценки функции плечевого сустава» в баллах;
3) данные функциональной электромиографии:
   а) электромиография надостной мышцы (пик Max 1, пик Max 2);
   б) электромиография дельтовидной мышцы (пик Max 1, пик Max 2);
   в) электромиография большой грудной мышцы (пик Max 1, пик Max 2);
4) данные трёхмерного сканирования (разница в отстоянии лопаток от грудной

клетки);

5) данные электронейрографии плечевого сплетения:

а) амплитуда М-ответа;

б) терминальная латентность;

Полученный цифровой материал подвергали статистической обработке, проводили логический и математический анализ результатов, их обобщение. Осуществлляли системный многофакторный анализ показателей с построением математической модели функционального состояния верхней конечности. С помощью модели обосновывали теоретические положения, полученные в ходе исследования.

Результаты исследования анализировали с помощью методов описательной статистики с использованием вариационного, регрессионного, дисперсионного и системного многофакторного анализа.

Во всех программах анализа уровень надёжности /Р/ принимали равным 0,95; допустимую ошибку /Е/ принимали равной 5% [36].

Количественные характеристики изучаемых показателей подвергали статистической обработке, заключающейся в вычислении средних арифметических значений исследуемых величин (Х) по формулам:

$$\overline{X} = \frac{1}{n}\sum X_i$$

$X=(X_1+X_2+X_3+X_4\ldots X_n)$: n, где X_1 – результат единичного измерения, n – число измерений, 1 – порядковый номер измерения.

Степень отклонения изучаемых показателей от среднего арифметического значения определяли по показателю среднего квадратичного отклонения (δ):

$$\delta_{1,2\ldots} = \pm\sqrt{\frac{\sum_n (x - x_i)^2}{n \times (n-1)}}$$

Вывод о возможности сравнения серий исследования делали, определяя критерий Фишера-Снедекора (F), величина которого подсчитывалась по формуле: $F_{наб} = \frac{S_A^2}{S_M^2}$, где индексы "А" и "М" соответствовали большей или меньшей дисперсии.

В том случае, если вычисленное значение критерия Фишера-Снедокора было меньше, чем величина $F_{наб} < F_{кр}$, найденная в таблице, считали, что исследование во всех сериях проведено в идентичных условиях и возможно проведение дальнейшей статистической обработки.

На основании критерия Стьюдента оценивали значимость отличий средних арифметических опыта и контроля при постоянно заданном уровне значимости (P=0,05). В случае, когда эмпирически рассчитанное значение критерия Стьюдента (Тнаб):

$$T_{набл} = \frac{(\overline{X}_1 - \overline{X}_2)}{\sqrt{(n-1)n_1\delta_1^2 + (n_2-1)n_2\delta_2^2}} \times \sqrt{\frac{n_1 n_2 (n_1 + n_2 - 2)}{n_1 + n_2}}$$

превышало его критическое значение (Ткр), отличие средних арифметических признавали значимым.

Многомерные количественные характеристики с несопоставимыми абсолютными значениями переводили в сопоставимые путем вычисления относительных разностей X_j каждого из параметров после статистической обработки и нормированными, то есть принятыми за норму параметрами X_o:X_j

$$X_i = \frac{\overline{X}_i - \overline{X}_0}{\overline{X}_0}$$

где Xi – средняя арифметическая параметра в группировке сравнения; Xo – средняя арифметическая параметра в норме.

Коэффициент влияния каждого показателя на исследуемый процесс определяли по формуле:

$$P_i = \frac{a}{\delta_i^2}$$

где a – постоянный множитель, выбираемый из удобства масштаба и обычно равный 0,1, δi – среднеквадратичное отклонение значения Xi, вычисляемое по следующей формуле:

$$\delta_I = \pm\sqrt{\left[\frac{S_i^2(n\square-1)}{S_0^2(n_0-1)}+1\right] x \frac{1}{(n\square+n_0)(n\square-n_0)}},$$

где S^2_i — дисперсия исследуемого параметра $\overline{X_I}$,

n_i — количество наблюдений при определении $\overline{X_I}$,

S^2_0 — дисперсия нормированного параметра $\overline{X_0}$,

n_0 — количество наблюдений при определении $\overline{X_0}$.

По полученным данным производили подсчёт величин интегральных показателей, что служило исходной информацией для построения графической модели верхней конечности.

$$\overline{X}_{Bi} = \frac{\sum_{i=1}^{n} P_i \overline{X}_i}{\sum_{i-1}^{n} P_i}$$

По результатам расчёта строили графическую зависимость взвешенных средних от способа воздействия.

Для оценки эффективности вмешательства (снижение числа неблагоприятных исходов в основной группе) рассчитывали показатели, согласно принципам доказательной медицины, анализируя данные, полученные спустя 12

месяцев после операции. Показатели, характеризующие эффект от вмешательства, рассчитывали по рекомендациям Г.П. Котельникова и А.С. Шпигеля (2012 г.).

Составляли таблицы сопряжённости, оценивая наличие и отсутствие благоприятных и неблагоприятных исходов в группах пациентов (Таблица 5).

Таблица 5 – Таблица сопряжённости

Группа Пациентов	Изучаемый эффект (исход)		
	Есть	Нет	Всего
Основная (I)	A	B	A+B
Группа сравнения (II)	C	D	C+D

Рассчитывали следующие показатели:

ЧИЛ – частота исходов в лечении в основной группе: ЧИЛ = a / (a+в)

ЧИК – частота исходов лечения в группе сравнения: ЧИК = c / (c+d)

Для ЧИЛ и ЧИК в работе приводили 95% доверительный интервал.

Была вычислена частота неблагоприятных исходов в группе сравнения (ЧНИК) и в основной (ЧНИЛ) группе. Далее были рассчитаны следующие показатели: снижение относительного риска (СОР) по формуле:

$$\text{СОР} = \frac{\text{ЧНИЛ} - \text{ЧНИК}}{\text{ЧНИК}}$$

Снижение абсолютного риска (САР) по формуле:

$$\text{САР} = \text{ЧНИЛ} - \text{ЧНИК}$$

Число больных, которых необходимо лечить определённым методом, в течение определённого времени, чтобы достичь благоприятного эффекта или предотвратить определённый неблагоприятный исход у одного больного, приводится вместе с 95% ДИ.

$$\text{ЧБНЛ} = \frac{1}{\text{ЧНИЛ} - \text{ЧНИК}} = \frac{1}{\text{САР}}$$

ОР – относительный риск = ЧИЛ/ЧИК.

ОШ – отношение шансов события в группе нового лечения к шансам события в группе с традиционным лечением.

$$\text{ОШ} = a/b : c/d.$$

Доверительные интервалы для вышеозначенных величин были приняты, равными 95%.

Таким образом, нами был использован комплекс клинических, инструментальных и функциональных методов обследования пациентов с привычным вывихом плеча, с последующим системным многофакторным анализом полученных данных и построением математической модели функционального состояния верхней конечности. Это позволило объективно оценить эффективность предложенного оперативного лечения пациентов.

Глава 3. Трехкомпонентный способ оперативного лечения больных с передне-нижним и нижним привычным вывихом плеча

Лечение больных с передне-нижним и нижним привычным вывихом плеча является одним из направлений научно-практической деятельности кафедры и клиники травматологии, ортопедии и экстремальной хирургии имени академика РАН А.Ф. Краснова Самарского государственного медицинского университета. Внедрению способов оперативного лечения нестабильности плечевого сустава способствовало значительное количество экспериментальных, биомеханических и клинических исследований [34; 37].

Анализ документации пациентов с хронической передне-нижней и нижней нестабильностью плечевого сустава, проходивших лечение в Клиниках СамГМУ показал хорошие результаты при применении операций по способам А.Ф. Краснова – А.К. Повелихина и В. Бристоу – М. Латарже. Однако рецидивы вывихов после данных оперативных вмешательств происходили достаточно часто и составили 6-11% случаев.

По результатам исследований различных авторов, рецидивы после таких операций составляют от 6 до 14%. Зачастую неудовлетворительные результаты лечения связаны с игнорированием особенностей течения заболевания, его формы. Существующие операции не всегда позволяют учесть все нюансы патологического процесса, и полученный результат не соответствует ожиданиям врача и пациента [39; 62].

Это сподвигло нас к разработке нового трехкомпонентного способа оперативного лечения больных с передне-нижним и нижним привычным вывихом плеча. В предложенной методике мы постарались использовать положительные моменты вышеуказанных способов и нивелировать их недостатки.

Особенностью предлагаемой операции является её трехкомпонентность: тенодез сухожилия длинной головки двуглавой мышцы плеча, восполнение дефекта передне-нижнего или нижнего края суставной поверхности лопатки и пластика

передней стенки сустава. Каждый этап операции имеет свои показания и выполнение их может быть вариабельным.

На первом этапом вмешательства осуществляют тенодез сухожилия длинной головки двуглавой мышцы в углублённой межбугорковой борозде плечевой кости. Для этого сухожилие укладывают в предварительно подготовленную большую борозду, фиксируют трансоссальными швами и после обкладывания фиксированного сухожилия костными аутотрансплантатами ушивают надкостницу. Данный этап способа защищен патентом РФ на изобретение № 2223058, от 10 февраля 2004г. (авторы Котельников Г.П., Чернов А.П., Повелихин А.К., Мельченко С.С., Котельников М.Г.)

Вторым этапом операции выполняют транспозицию фрагмента клювовидного отростка лопатки (свободного или с сухожильно-мышечным комплексом) в зону дефекта переднего края суставной поверхности лопатки.

Третьим этапом операции производят транспозицию части волокон малой грудной мышцы в область большого бугорка плечевой кости с их трансоссальной фиксацией. Для выполнения этого этапа был разработан новый инструмент для транспозиции мышц и сухожилий (Патент РФ на полезную модель № 167160 от 27 декабря 2016г.).

3.1. Показания к операции.

В процессе проведения научного исследования и выполнения оперативных вмешательств, нами были выработаны критерии, которые можно считать показаниями к выполнению операции по предлагаемому способу. К ним можно отнести:

-передне-нижнюю и нижнюю хроническую нестабильность плечевого сустава, развившуюся после первичного травматического вывиха, длительно существующую (2,5-3 года с момента первого травматического вывиха), подтверждённую анамнестически;

-жалобы пациента на «нижнее» смещение головки плеча при повторных вывихах, выявленный при сборе анамнеза;

-наличие передне-нижнего или нижнего вывиха головки плеча, подтверждённого рентгенологически у пациентов с повторяющимися вывихами плеча, обратившихся на приём в момент патологического стояния головки плечевой кости – «вывих в ходу»;

-наличие симптома вывиха головки плеча при подъёме руки вверх;

-отсутствие повреждения Хилл-Сакса, подтверждённое лучевыми методами исследования;

-наличие нарушения целостности хрящевой губы передне-нижнего края суставной поверхности лопатки (повреждение Банкарта), подтверждённое лучевыми методами исследования;

-наличие признаков дисплазии суставных элементов плечевого сустава, более выраженные в нижних отделах, подтверждённые лучевыми методами исследования.

Большинство из критериев возможно определить при исследовании пациента на догоспитальном этапе (по результатам рентгенографии и МРТ плечевого сустава), некоторые возможно выявить только интраоперационно.

У 39 (84,8%) пациентов основной группы своевременное выявление обозначенных критериев позволило диагностировать передне-нижний привычный вывих плеча на догоспитальном этапе и выбрать необходимый способ операции. В 7 (15,2%) случаях данные анамнеза и симптоматика не позволили определить вектор смещения головки плечевой кости. Окончательно объём оперативного вмешательства был определён интраоперационно. Первоначально у этих пациентов оперативное вмешательство было запланировано и начато с применением эндоскопической техники. После ревизии сустава и верификации повреждений внутрисуставных структур перешли на открытое вмешательство.

3.2. Предоперационная подготовка больных

Предоперационная подготовка пациентов при лечении хронической нестабильностью плечевого сустава всегда имела важное значение. Её проводили комплексно, с учётом длительности заболевания, количества вывихов, причин первичного вывиха плеча и предполагаемого объёма операции. Она включала в себя мероприятия, проводимые в предоперационном периоде амбулаторно и подготовку в стационаре, непосредственно перед операцией.Основными направлениями в процессе подготовки больных к операции, были психологическая подготовка к предстоящему оперативному вмешательству и необходимости длительной иммобилизации верхней конечности неудобной повязкой, укрепление и компенсация соматического состояния, укрепление тонуса мышц плечевого пояса.

Физиотерапевтическое лечение непосредственно перед хирургическим вмешательством не проводили. Все пациенты, госпитализированные нами на оперативное лечение, находились под наблюдением и ранее уже получали комплекс консервативного лечения, включающего общую и локальную физиотерапию.

В качестве медикаментозной коррекции, пациентам с выраженной гипотрофией мышц плечевого сустава, с целью улучшения нейро-мышечной проводимости, назначали витамины B_1, B_6 внутримышечно и прозерин по 1,0 мл 1 раз в день подкожно в течение 10 дней. Это же лечение продолжали и в послеоперационном периоде. По показаниям пациенты получали анальгетики. До госпитализации больного обучали лечебной гимнастике, направленной на восстановление мышечного тонуса и максимально возможного объёма движений в суставах верхней конечности. В стационар пациента обычно госпитализировали накануне. Он получал стандартную предоперационную подготовку с согласованием диеты, медикаментозной коррекцией после осмотра терапевта и анестезиолога.

3.3. Техника оперативного вмешательства

Операцию проводили под общей анестезией, в асептических условиях, в положении пациента лёжа на спине. Все этапы хирургического вмешательства

выполняли в соответствии с формулой предложенного способа оперативного лечения привычного вывиха плеча. После выделения зоны вмешательства приступали к первому этапу операции: проводили дугообразный разрез кожи по передней поверхности плечевого сустава, длиной от 8 до 12 см, в зависимости от комплекции пациента и связанных с этим предполагаемых сложностях при разведении краёв раны. Линию разреза кожи, при доступе, располагали между проекцией большой борозды и проекцией границы дельтовидной мышцы. При такой локализации, возможно осуществить одинаково удобный подход и к переднему краю суставной поверхности лопатки, и к области большого бугорка плечевой кости (Рисунок 3).

Рисунок 3 – Внешний вид обработанного операционного поля (синей линией обозначена проекция разреза)

Выполняя доступ, конечность располагали в средне-физиологическом положении, для более чёткой пальпации основных ориентиров, большого бугорка и большой борозды. После рассечения кожи и подкожной клетчатки, волокна медиальной порции дельтовидной мышцы тупо раздвигали зажимами со сведёнными браншами, путём тракции в противоположных направлениях, по оси плечевой кости, до визуализации большой борозды с её содержимым. Края раны удерживали в открытом положении крючками Фарабефа.

Плечо ротировали кнаружи, чтобы вывести в рану зону сухожилия длинной головки двуглавой мышцы плеча, рассекали поперечную связку сухожилия и мобилизовывали его. В большинстве случаев сухожилие было достаточно подвижным и почти не удерживалось в пределах борозды, что не вызывало сложностей с его выделением (Рисунки 4, 5).

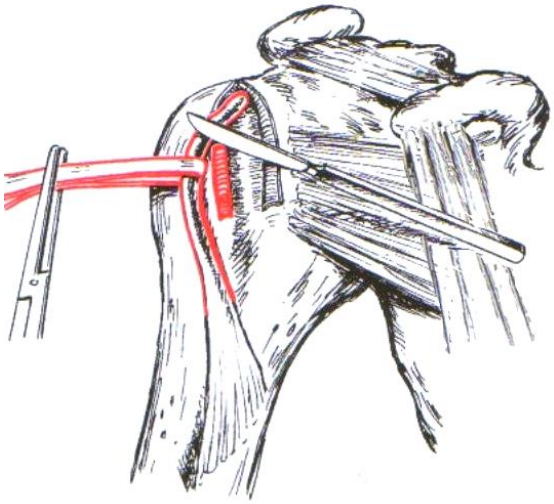

Рисунок 4 – Схема мобилизации сухожилия длинной головки двуглавой мышцы плеча

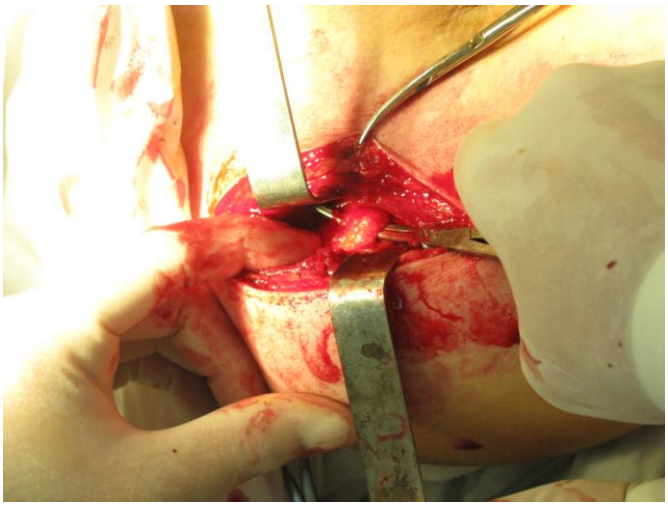

Рисунок 5 – Мобилизация сухожилия длинной головки двуглавой мышцы плеча перед взятием на держалку

Далее сухожилие при помощи держалки отводили медиально, после чего выполняли ревизию операционной раны и тенолиз по ходу сухожилия, до его перехода в мышечное брюшко. Затем производили мобилизацию проксимального отдела сухожилия, вскрывая капсулу сустава, что давало возможность ревизии суставных поверхностей головки плечевой кости и переднего края лопатки. Убедившись в отсутствии повреждения Хилл-Сакса переходили к следующему элементу операции.

После рассечения надкостницы на дне большой борозды и отделения последней от кости, при помощи желобоватого остеотома производили углубление борозды от её начала в области головки плечевой кости, до уровня хирургической шейки плечевой кости до глубины, на 2-3 мм превышающую диаметр сухожилия. Ширина же борозды оставалась прежней и, как правило, совпадала с диаметром сухожилия (Рисунок 6).

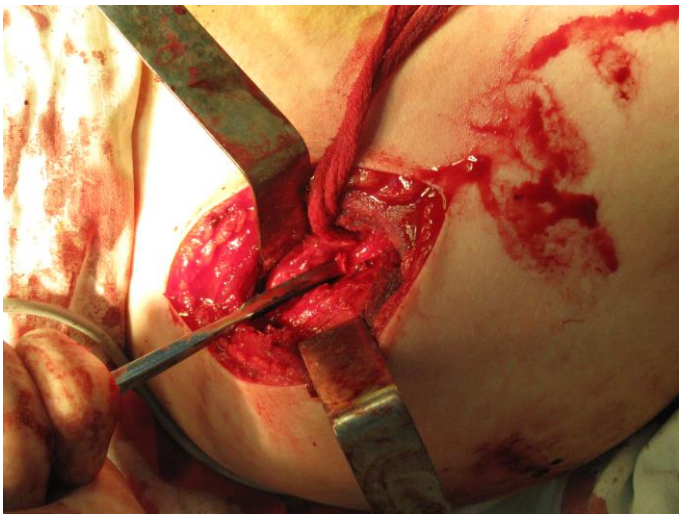

Рисунок 6 – Процесс углубления большой борозды. Сухожилие длинной головки двуглавой мышцы плеча отведено на держалке

Костную крошку, образовавшуюся в процессе работы, сохраняли (Рисунок 7).

Рисунок 7 – Костные аутотрансплантаты, полученные при углублении большой борозды плечевой кости

С сухожилия длинной головки двуглавой мышцы плеча удаляли перитеноний, чтобы предотвратить скольжение сухожилия в межбугорковой борозде и создать условия для тенодеза, после чего помещали подготовленное сухожилие двуглавой мышцы плеча в углублённое ложе большой борозды и фиксировали трансоссальными швами. Через сухожилие швы проводили так, чтобы они пересекали не более трети сечения сухожилия, дабы не нарушать трофику тканей и не снижать его механической прочности. Кроме того, швы не должны были мешать укладке костных аутотрансплантатов поверх фиксированного сухожилия (Рисунок 8).

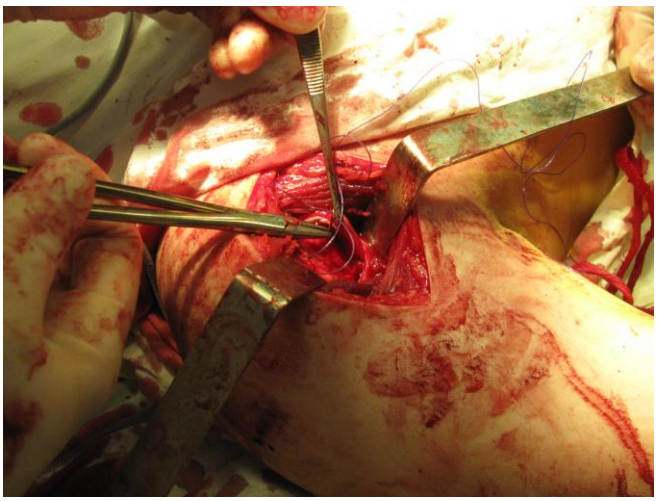

Рисунок 8 – Фиксация сухожилия трансоссальными швами в подготовленном ложе

Костные аутотрансплантаты укладывали, заполняя пространство между сухожилием и стенками углублённой борозды и фиксировали press-fit (Рисунки 9 а, б). Затем производили ушивание надкостницы так, чтобы полностью укрыть область большой борозды с уложенным в неё сухожилием и максимально снизить вероятность миграции аутотрансплантатов.

Первый этап предложенного вмешательства наиболее эффективен при коротком сухожилии длинной головки бицепса, раннем переходе сухожилия в мышечное брюшко, неглубокой межбугорковой борозде, когда выполнение других вмешательств с формированием связки из сухожилия невозможно, либо повлечет за собой повышенную травматизацию тканей.

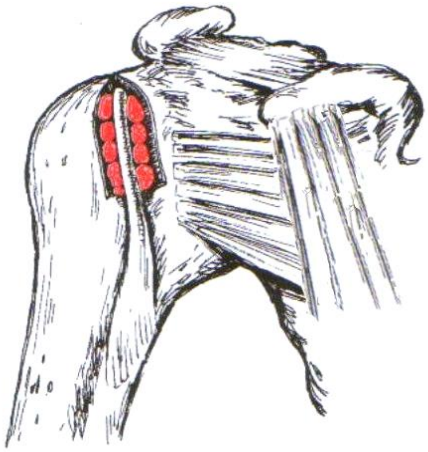

а

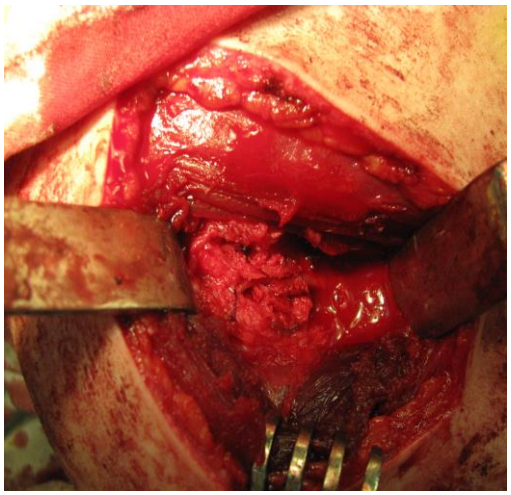

б

Рисунок 9 – Укладка фрагментов аутокости вокруг перемещённого сухожилия длинной головки двуглавой мышцы плеча в углублённой большой борозде и фиксации их press-fit: а – схема первого этапа операции, б – интраоперационная фотография

Далее переходили ко второму этапу: после ревизии переднего и нижнего краёв суставной поверхности лопатки и выявления дефекта кости, выполняли транспозицию остеотомированного фрагмента клювовидного отростка (на мышечном лоскуте, или свободного) на передне-нижний край суставной поверхности лопатки

Этап операции выполняли следующим образом. Выделяли зону проксимальнее суставной щели плечевого сустава в области локализации клювовидного отростка. Передний отдел клювовидного отростка освобождали от мягких тканей. Выполняли остеотомию клювовидного отростка и в виде свободного аутотрансплантата, составляющего около двух третей размера отростка. Передне-нижний край суставной поверхности лопатки освобождали от мягких тканей, фрагментов хрящевой губы, капсулы, рубцов. Подготовленный трансплантат располагали в зоне предполагаемой фиксации и закрепляли на передне-нижний край суставной поверхности лопатки. Удерживая зажимом аутотранплантат в выбранном положении, производили трансоссальную фиксацию его одним или двумя винтами к передне-нижнему краю суставной поверхности лопатки для восполнения дефекта костной ткани и стабилизации сустава (Рисунок 10 а, б).

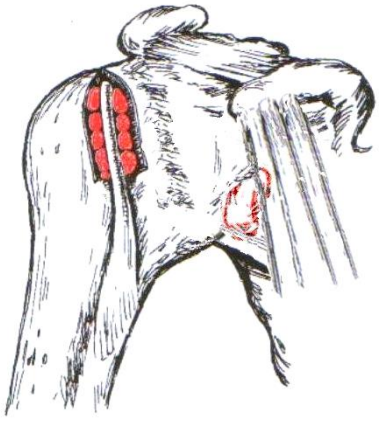

а

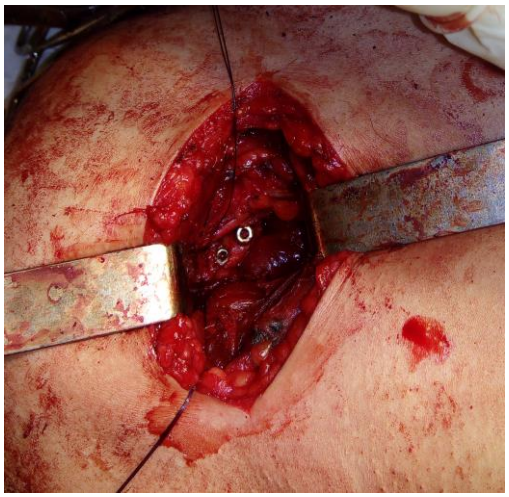

б

Рисунок 10 – Фиксация фрагмента клювовидного отростка на передне-нижний край суставной поверхности лопатки: а– схема второго этапа операции (фрагмент клювовидного отростка показан красным контуром), б – интраоперационная фотография – фиксация аутотрансплантата винтами

У 18 пациентов выполнен перенос переднего конца клювовидного отростка на мышечной «питающей ножке». В этом случае от костного фрагмента не отсекали мышцы, прикреплённые к его верхушке, и транспозицию проводили вместе с

мышечным лоскутом. Это вариант вмешательства выполняли у пациентов с пониженной мышечной массой, для минимизации опасности асептического некроза трансплантата.

Далее, переходили к третьему этапу вмешательства. Отводили короткую головку бицепса и при помощи разработанного инструмента для транспозиции мышц и сухожилий (Патент РФ на полезную модель №167160 от 27 декабря 2016г.) подтягивали волокна малой грудной мышцы к области большого бугорка. Транспонируемая порция составляла около 1/4-1/3 поперечника мышцы (Рисунки 11 а, б).

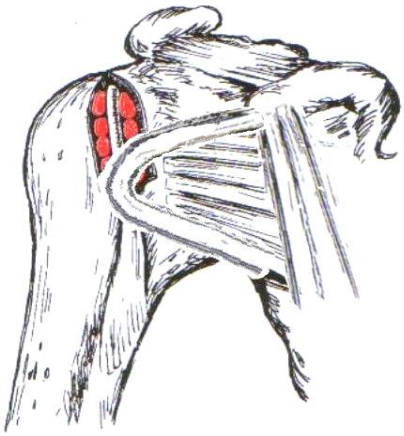

а

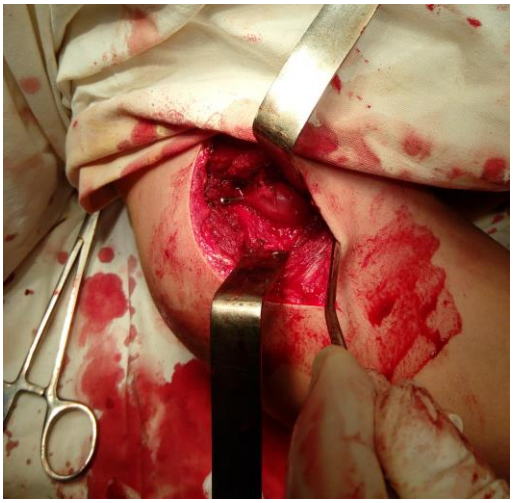

б

Рисунок 11 – Транспозиция части волокон малой грудной мышцы к области большого бугорка плечевой кости: а – схема третьего этапа операции, б – интраоперационная фотография

Затем проводили трансоссальную фиксацию указанной мышцы к области большого бугорка плечевой кости и к окружающим тканям для укрепления переднего отдела плечевого сустава (Рисунок 12).

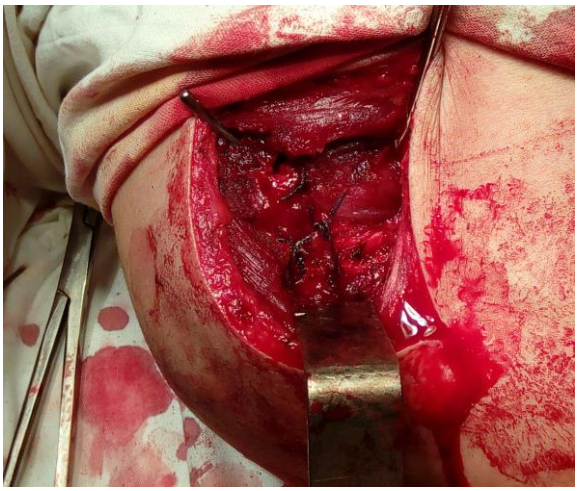

Рисунок 12 – Волокна малой грудной мышцы трансоссально фиксированы в области большого бугорка плечевой кости и к окружающим тканям

Проверяли объём движений в суставе и соотношение тканей. На завершающем этапе проводили туалет раны, гемостаз и послойное ушивание мягких тканей. После наложения швов на кожу конечность фиксировали мягкотканой торакобрахиальной повязкой (типа Дезо), с ватно-марлевым пелотом, дополненной двумя-четырьмя гипсовыми бинтами.

Непосредственно после операции пациенту, в области плечевого сустава, фиксировали гипотермический пакет для снижения отека области вмешательства (удостоверение на рационализаторское предложение № 575 от 30.01.2008г.). Гипотермический пакет находился в области оперированного сустава в течение 2-4-х часов с момента операции, в зависимости от продолжительности и объема оперативного вмешательства (Рисунок 13).

Рисунок 13 – Гипотермический пакет, фиксированный в области оперативного вмешательства

3.4. Техническое обеспечение оперативного вмешательства

При выполнении операции одним из наиболее ответственных, с технической стороны, этапов является фиксация малой грудной мышцы к области большого бугорка с оптимальным натяжением. Для этого необходимо провести волокна малой грудной мышцы под порцией дельтовидной мышцы и короткой головкой двуглавой мышцы плеча. Сделать это нужно аккуратно, чтобы не повредить волокна мышцы, так как её размер в поперечном сечении в этом месте в большинстве случаев невелик. С целью свести травматизацию малой грудной мышцы при выполнении данного этапа вмешательства к минимуму, нами был разработан специальный инструмент(Патент РФ на полезную модель №167160 от 27 декабря 2016г.).

Рабочая часть инструмента длиной до 200 мм и диаметром до 2,0 мм изогнута по плоскости рукоятки под углом до 70° в виде тупого крючка с радиусом кривизны до 60 мм, имеющего на конце расширение каплевидной формы диаметром до 4 мм с овальным сквозным отверстием по оси рабочей части (Рисунок 14).

Рисунок 14 – Инструмент для транспозиции мышц и сухожилий

Техническим результатом применения инструмента является снижение травматичности, повышение удобства транспозиции мышц и сухожилий. Изгиб рабочей части под углом до 70˚ позволяет проводить инструмент через мышечные ткани и перемещать сухожилия и мышцы, не травмируя их. Тупой крючок с радиусом кривизны до 60 мм, имеющий на конце расширение каплевидной формы диаметром до 4 мм с овальным сквозным отверстием по оси рабочей части позволяет малоинвазивно осуществить транспозицию и прикрепление мышцы или сухожилия к новой точке фиксации за счет предварительного проведения лигатуры через сквозное отверстие каплевидного расширения.

Этот инструмент позволяет подвести малую грудную мышцу к большому бугорку и удерживать её в процессе фиксации, не используя корнцанга, зажима и другого подобного инструментария, раздавливающего мышечные волокна, вызывая тем самым локальный некроз тканей. Инструмент облегчает выполнение оперативного вмешательства и сокращает время выполнения этого этапа на 7-10 минут, а также положительно влияет на процессы регенерации тканей, поскольку меньше травмирует мышечную ткань.

Выполнение указанного этапа операции даже с незначительным нарушением требуемых условий, зачастую, сопровождается повышенным риском повреждения мягких тканей, результатом которого является невозможность адекватной фиксации малой грудной мышцы к плечевой кости с необходимым натяжением. Это, в свою очередь, приводит в дальнейшем к развитию неудовлетворительных результатов лечения.

Внедрение разработанного устройства привело к существенному сокращению трудоёмкости и времени выполнения оперативного вмешательства, что явилось фактором снижения риска послеоперационных осложнений и количества неудовлетворительных результатов лечения.

3.5. Послеоперационное ведение больных

Послеоперационный период разделяли на ранний, поздний и отдалённый.

Ранний послеоперационный период составлял первые 12-14 суток после проведения оперативного вмешательства. Его основными задачами являлись профилактика ранних осложнений, предупреждение развития контрактуры суставов оперированной конечности, гипотрофии мышц, создание условий, способствующих благоприятному заживлению послеоперационной раны. Системную антибиотикопрофилактику проводили внутривенным введением цефалоспоринов II поколения («Цефтриаксон») по 2 грамма за 30 минут до разреза и последующим внутримышечным введением по 1 грамму через 6 и 12 часов после операции.

В раннем послеоперационном периоде основным принципом ведения пациентов с привычным вывихом плеча считали полное исключение движений в оперированном плечевом суставе с целью создания оптимальных условий для тенодеза сухожилия длинной головки двуглавой мышцы плеча и остеоинтеграции фрагмента клювовидного отростка. В первые один-два дня иммобилизацию осуществляли мягкотканой торако-брахиальной повязкой (Дезо), дополненной двумя-четырьмя гипсовыми бинтами. В подмышечной впадине располагали ватно-марлевый пелот, достаточных размеров, для профилактики взаимной адгезии листков капсулы

сустава, образующих карман Риделя. В течение следующих двух-трёх суток с момента операции повязку либо дополняли гипсовыми бинтами до полноценной, либо заменяли повязкой из полимерных бинтов.

В течение некоторого времени пациентам, после проведения оперативного вмешательства, были рекомендованы специальные ортопедические изделия, произведённые отечественными и зарубежными ортопедическими предприятиями, для фиксации оперированной конечности. Но лёгкость и сама возможность их снятия приводила к нарушению некоторыми пациентами сроков иммобилизации. В связи с этим фактом, было принято решение полного отказа от подобных изделий и осуществление иммобилизации только повязками из гипсовых или полимерных бинтов. С этого же времени, с целью профилактики развития контрактур в лучезапястном суставе, начинали активные занятия ЛФК для кисти и лучезапястного сустава оперированной конечности с помощью массажёров и кистевых эспандеров, что позволяло также поддержать нормальный тонус мышц предплечья и улучшить кровоснабжения в иммобилизированной конечности.

Учитывая специфику иммобилизации, в послеоперационном периоде весьма важным этапом считали профилактику респираторных осложнений: с первого дня после проведённого хирургического вмешательства всем больным назначали занятия дыхательной гимнастикой, которую нужно выполнять в течение всего периода иммобилизации. Всем пациентам с четвёртого дня назначали физиопроцедуры.

Комплекс лечебной физкультуры, кроме изометрических упражнений для оперированной конечности, включал в себя динамические упражнения на плечевом поясе со здоровой стороны. Пациенты выполняли упражнения, подразумевающие движения во всех суставах конечности в максимальном объёме. Во время выполнения упражнений, пациенту рекомендовали мысленно выполнять движения оперированной конечностью с вовлечением соответствующих мышц.

Физиотерапевтические процедуры назначали со 2-4 суток после операции. С третьих суток после выполнения вмешательства, в виде местного воздействия на область плечевого сустава, применяли магнитотерапию. Использование этого метода физиотерапии направлено на предупреждение отёка оперированной области и снижению локального реактивного воспаления. На курс лечения назначали 7-10 процедур по 15 минут.

Поздний послеоперационный период, который длился до 3 месяцев со дня проведения операции, включал в себя весь срок иммобилизации оперированной конечности, а также ранний постиммобилизационный период. Основной задачей этого периода являлось создание условий для адекватной гистотопографической перестройки костных аутотрансплантатов в зоне фиксации сухожилия и аутотрансплантата на переднем крае суставной поверхности лопатки, что подразумевало строгое соблюдение режима активности и нагрузок. В виду того, что движения в лучезапястном суставе оперированной конечности были возможны, существовала вероятность избыточной нагрузки на всю оперированную конечность. В связи с этим, с пациентами проводили разъяснительные беседы о необходимости строгого соблюдения режима, исключения механических нагрузок на кисть оперированной конечности.

Иммобилизирующую повязку снимали через 8 недель с момента оперативного вмешательства. После снятия иммобилизации, у большинства пациентов отмечали наличие постиммобилизационной контрактуры в плечевом суставе. В последующем больные начинали занятия лечебной физкультурой, которая в раннем послеоперационном периоде включала два вида движений в плечевом суставе – пассивные и пассивно-активные.

Чтобы облегчить восстановление объема движений в плечевом суставе и не создавать преждевременную нагрузку на мышцы, пассивные движения пациенты выполняли с помощью аппарата «Artromot-K2 PRO», который воспроизводил циклические пассивные движения с контролируемой амплитудой и скоростью (Рисунок 15).

Рисунок 15 – Пассивная разработка отведения-приведения в плечевом суставе с помощью аппарата «Artromot-K2 PRO»

Аппаратную разработку движений в плечевом суставе с возрастающей амплитудой и заданной скоростью назначали 2 раза в день продолжительностью 45 минут. Между циклами механотерапии больных обучали самостоятельному выполнению пассивных, а затем и пассивно-активных сгибанию-разгибанию и отведению-приведению в оперированном суставе до 30-40 движений в суставе 2-3 раза в день.

Амбулаторное наблюдение предусматривало осмотр пациентов лечащим врачом через 3 и 12 месяцев после операции.

Наблюдение пациентов с третьего месяца после операции до года считали отдалённым периодом. В это время пациент находился вне лечебного учреждения. Как правило, пациент уже приступал к профессиональной деятельности. Основной задачей этого периода являлось полное восстановление функции оперированной конечности, социальная и профессиональная адаптация пациента. В этот период пациенты продолжали заниматься лечебной гимнастикой, при необходимости получали элементы механотерапии, санаторно-курортное лечение. К концу 12 месяцев после оперативного вмешательства

наступала полная перестройка тканей оперированного сустава и становилось возможным оценить результат лечения.

Отработанная тактика лечебных реабилитационных мероприятий при лечении пациентов с передне-нижним и нижним привычным вывихом плеча, основанная на дифференцированном подходе, учитывающая особенности строения плечевого сустава и мультинаправленность его нестабильности, имела важное значение и определяла в дальнейшем эффективность функционального восстановления конечности.

Глава 4. Результаты хирургического лечения больных с передне-нижним и нижним привычным вывихом плеча различными способами

С целью оценки эффективности различных способов оперативных вмешательств, выполненных пациентам с передне-нижним и нижним привычным вывихом плеча нами был произведен анализ результатов их лечения.

Результаты оценивали в позднем и отдалённом периодах после оперативного вмешательства – в сроки 3 и 12 месяцев соответственно, в связи с тем, что процесс морфологической перестройки транспонированного сухожилия, аллотрансплантата и остеотомированной створки, с последующим восстановлением функции плечевого сустава, протекает в течение 10-12 недель со дня операции. В эти же сроки проходила полная консолидация транспонированного фрагмента клювовидного отростка.

Оценка результатов обследования пациентов в позднем послеоперационном периоде представляла собой основу для прогностического анализа течения восстановительных процессов.

Основное значение мы придавали результатам клинико-рентгенологического и функционального обследования больных в отдалённом послеоперационном периоде. Так как именно через 12 месяцев после оперативного вмешательства происходило полное завершение репаративных процессов в поражённом сегменте опорно-двигательной системы, что позволяло проводить сравнительный анализ полученных результатов с нормальными значениями исследуемых параметров с большей достоверностью.

Вычисление интегральных показателей в ходе проведения системного многофакторного анализа дало возможность обосновать выбор наиболее оптимального способа оперативной коррекции для каждого больного.

Результаты обследования пациентов обеих клинических групп до выполнения оперативного вмешательства были приняты за исходные. С ними сравнивали показатели после лечения. Усредненные показатели клинико-инструментального обследования пациентов до проведенного лечения представлены в Таблице 6.

Таблица 6– Усредненные показатели клинико-инструментального обследования пациентов обеих групп до проведенного лечения

Вид исследования	Показатели
«Шкала-опросник» (баллы)	34±5
«Карта оценки функции плечевого сустава» (баллы)	21±4
электромиография надостной мышцы плеча пик Max 1/ пик Max 2 (mkV)	451±11/ 139±9
электромиография дельтовидной мышцы пик Max 1/ пик Max 2 (mkV)	73,6±6/ 11,8±0,8
электромиография большой грудной мышцы пик Max 1/ пик Max 2 (mkV)	73±0,6/ 1±0,8
разница в отстоянии лопаток (см)	1,2±0,6
электронейрография плечевого сплетения амплитуда М-ответа (mV) /терминальная латентность (ms)	6,8±0,2/ 2,3±0,1

Результаты клинических и функциональных исследований в обеих клинических группах до лечения были значительно снижены, что характеризовало нарушение функции плечевого сустава у пациентов с передне-нижним и нижним привычным вывихом плеча, по сравнению с пациентами без патологии плечевого сустава.

Для определения нормальных показателей клинико-инструментальных исследований были обследованы 17 здоровых людей, не имеющих признаков патологии плечевого сустава. Полученные результаты использовали в качестве критерия эффективности проводимого лечения в клинических группах. Усредненные показатели клинико-инструментального обследования пациентов без патологии плечевого сустава представлены в Таблице 7.

Таблица 7 – Усредненные показатели клинико-инструментального обследования пациентов без патологии плечевого сустава

Проведённые исследования	Показатели
«Шкала-опросник» (баллы)	54±3
«Карта оценки функции плечевого сустава» (баллы)	4±2
электромиография надостной мышцы плеча пик Max 1/ пик Max 2 (mkV)	1150±22/ 240±6
электромиография дельтовидной мышцы пик Max 1/ пик Max 2 (mkV)	512±8/ 139±7
электромиография большой грудной мышцы пик Max 1/ пик Max 2 (mkV)	79,2±6,6/ 2±0,7
разница в отстоянии лопаток (см)	0,6±0,5
электронейрография плечевого сплетения амплитуда М-ответа (mV) /терминальная латентность (ms)	5,9±2,5/ 4,35±0,3

Стабилизацию плечевого сустава с применением способа оперативного лечения привычного вывиха плеча, разработанного академиком РАН А.Ф. Красновым и профессором А.К. Повелихиным, выполнили 42 пациентам, составившим подгруппу С1 группы сравнения.

Показатели клинико-инструментального обследования этой группы пациентов через 3 и 12 месяцев представлены в Таблице 8

Показатели клинико-рентгенологической картины у пациентов подгруппы С1 после проведённого лечения улучшались, но не достигали нормальных значений (Рисунки 16, 17).

Таблица 8 – усредненные показатели клинико-инструментального обследования пациентов подгруппы С1 в до-, через 3 и 12 месяцев после проведённого лечения

Проведённые исследования	Норма	До лечения	Через 3 месяца	Через 12 месяцев
«Шкала-опросник» (баллы)	54±3	34±5	40±3	44±4
«Карта оценки функции плечевого сустава» (баллы)	4±2	21±4	19±3	14±4
электромиография надостной мышцы пик Max 1/ пик Max 2 (mkV)	1150±22/ 240±6	451±11/ 139±9	470±9/ 145±6	690±18/ 172±7
электромиография дельтовидной мышцы пик Max 1/ пик Max 2 (mkV)	512 ± 8/ 139±7	73,6±6/ 11,8±0,8	90,2±7/ 15,3±1	309±12/ 84±11
электромиография большой грудной мышцы пик Max 1/ пик Max 2 (mkV)	79,2±6,6/ 2±0,7	60 ±0,6/ 1±0,8	69,4±5,6/ 1±0,7	72,1±3/ 1,1±0,6
Разница отстояния лопаток (см)	0,6±0,5	1,2±0,6	0,9±0,7	0,7±0,6
Нейрография плечевого сплетения (mV, ms)	М-отв. 5,9±2,5 Терм.лат .4,35±0,3	М-отв. 4,1±1,2 Терм.лат. 2,0±1,1	М-отв. 4,9±1,3 Терм.лат. 2,3±1,5	М-отв. 5,1±2 Терм.лат. 3,5±0,7

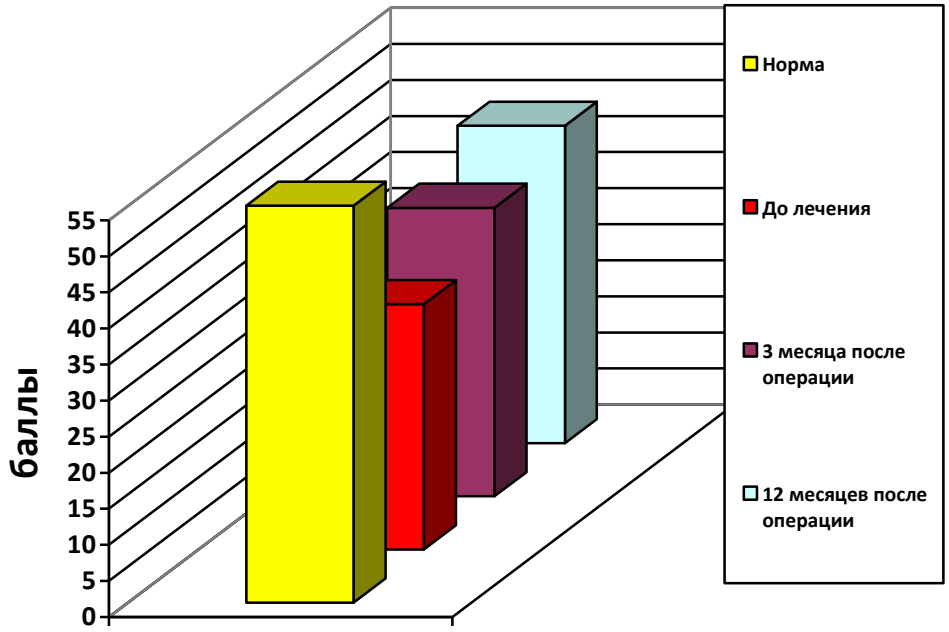

Рисунок 16 – Диаграмма динамики данных клинико-рентгенологической оценки пациентов подгруппы С1 по «шкале-опроснику»

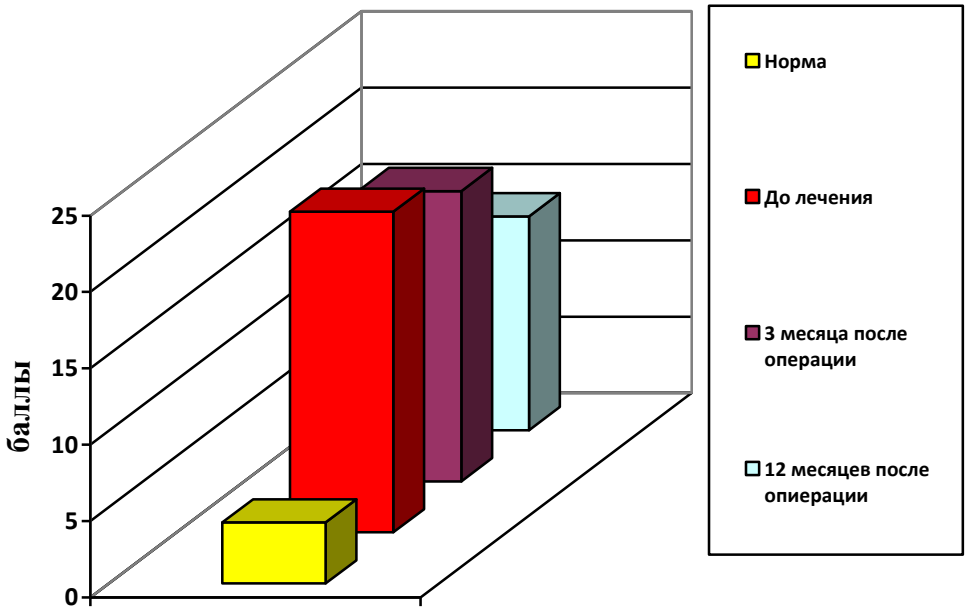

Рисунок 17 – Диаграмма динамики данных оценки пациентов подгруппы С1 по «карте оценки функции плечевого сустава»

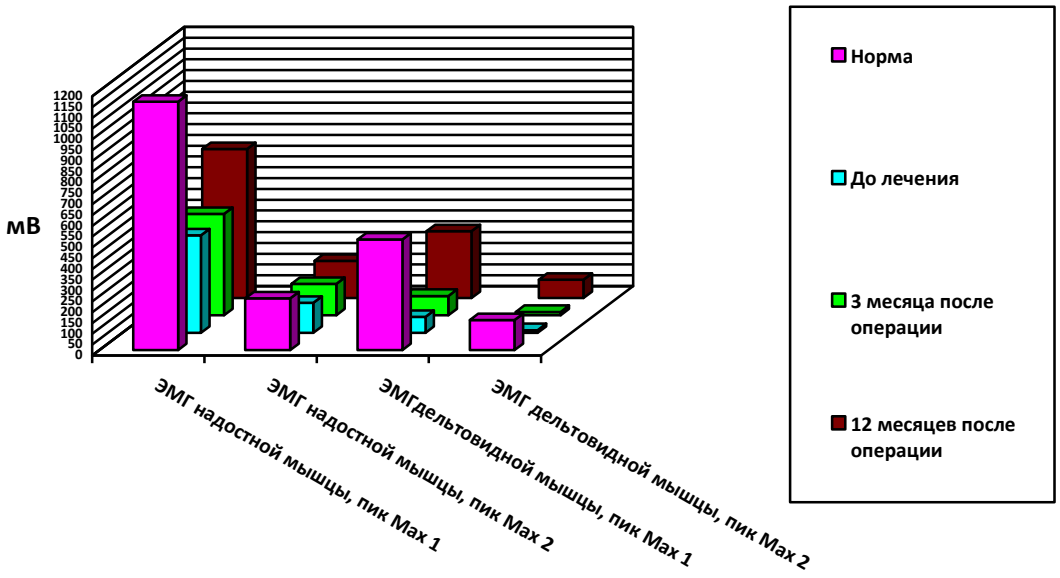

Рисунок 18 – Диаграмма динамики данных электромиографии надостной и дельтовидной мышц пациентов подгруппы С1

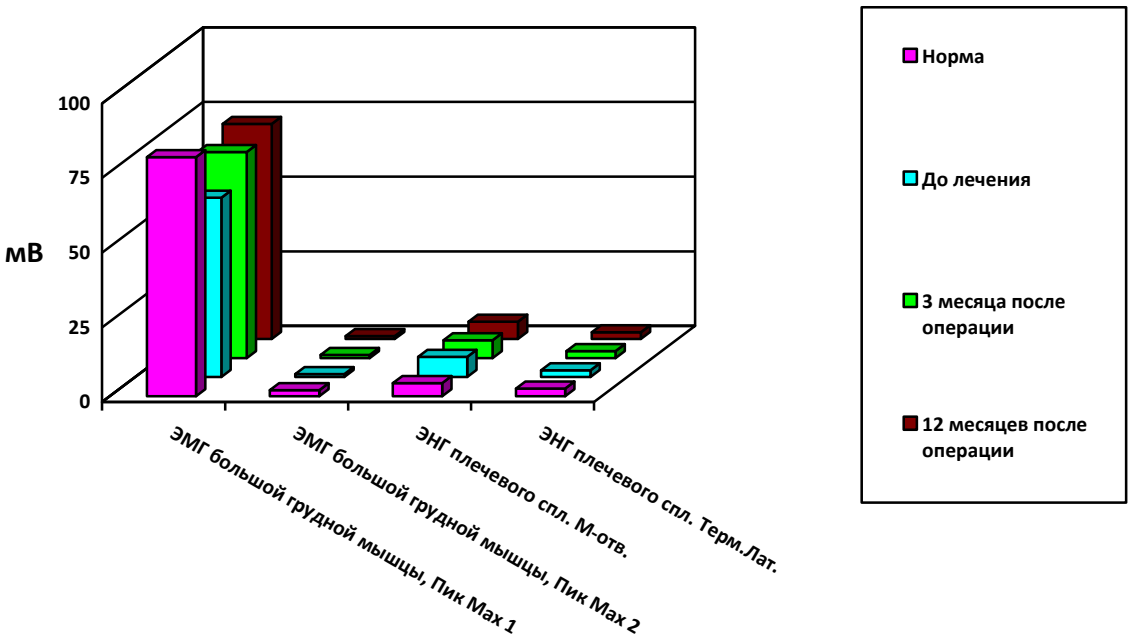

Рисунок 19 – Диаграмма динамики данных электромиографии большой грудной мышцы и электронейрографии плечевого сплетения пациентов подгруппы С1

Анализ динамики полученных результатов в позднем и отдалённом послеоперационном периодах у пациентов подгруппы С1 показал, что уменьшение выраженности клинических симптомов было более заметным, чем восстановление функционального состояния поражённого плечевого сустава и верхней конечности в целом (Рисунки 18, 19).

При этом ряд пациентов предъявляли жалобы на сохраняющиеся клинические проявления через 12 месяцев после оперативного лечения - незначительный болевой синдром при нагрузке, ощущение нестабильности в оперированном суставе, ограничение движений в плечевом суставе. Рецидив вывиха возник у одного пациента этой подгруппы.

Таким образом, в подгруппе С1 пациентов, оперированных по способу А.Ф. Краснова – А.К. Повелихина получена положительная динамика восстановительных процессов на всех сроках послеоперационного периода. Однако необходимо отметить, что ни один из исследуемых параметров в отдалённом периоде через 12 месяцев после проведённого лечения не приблизился к уровню, соответствующему норме.

Клиническое наблюдение

Больной К., 20 лет, история болезни № 284/4, находился на стационарном лечении в ортопедическом отделении клиник СамГМУ с 13.01.2010г. по 29.01.2010г. с диагнозом: передне-нижний привычный вывих левого плеча, болевой синдром. Из анамнеза: повторяющийся вывих левого плеча беспокоит с 2006 года, когда в результате падения с опорой на отведённую руку произошёл первый вывих. Вывих был устранён в условиях травмпункта, тракционным способом, с применением местной анестезии 1% раствором новокаина в количестве 20 мл, после чего конечность была иммобилизирована гипсовой лонгетой сроком на 10 дней, с последующей полной нагрузкой на конечность. В дальнейшем неловкие резкие движения провоцировали новые вывихи, при возникновении которых пациент обращался в травмпункт по месту жительства. Второй и последующие вывихи устраняли в большинстве случаев также тракционными способами, без применения какой-либо анестезии. После

устранения вывиха, в целях иммобилизации, больной применял бандаж на плечевой сустав фабричного производства.

На рентгенограммах левого плечевого сустава в прямой проекции наблюдали признаки остеоартроза на уровне I-II стадии, а также локальную порозность плечевой кости в области большого бугорка (Рисунок 20).

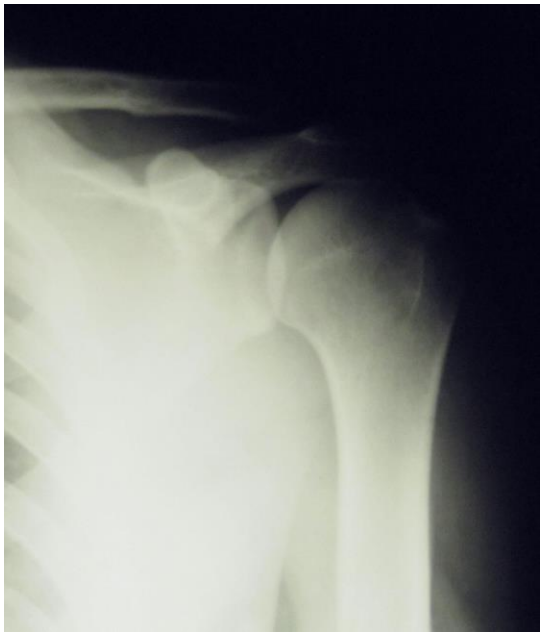

Рисунок 20 – Рентгенограмма левого плечевого сустава пациента К. в прямой проекции до операции. Наблюдаются признаки остеоартроза I стадии: сужение суставной щели, краевой субхондральный склероз. В области большого бугорка – локальная порозность кости

Результаты клинико-рентгенологического обследования: индекс по шкале-опроснику - 32 балла (норма 54±3 балла), выраженность симптомов по данным «Карты оценки функции плечевого сустава» – 24 балл (норма 4±2 балла).

Данные функциональных методов исследования:

1) электромиография надостной мышцы (Рисунок 21):

а) пик Max 1 – 462±6mkV; б) пик Max 2 – 148±8mkV;

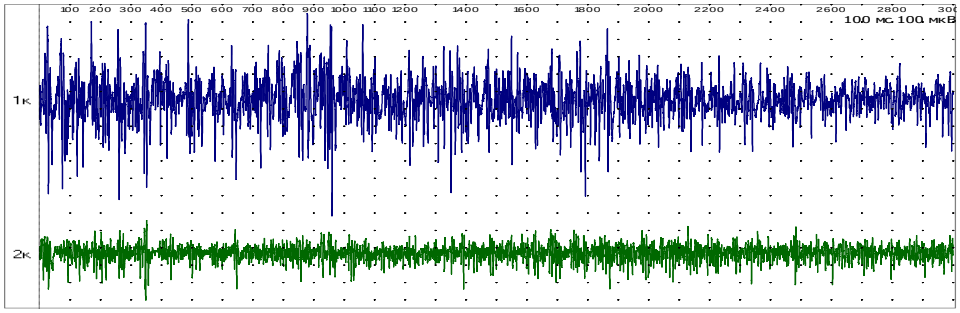

Рисунок 21 – Электромиограмма надостной мышцы пациента К. до лечения

2) электромиография дельтовидной мышцы (Рисунок 22):

а) пик Max 1 – 73,6±5mkV; б) пик Max 2 – 0±0mkV;

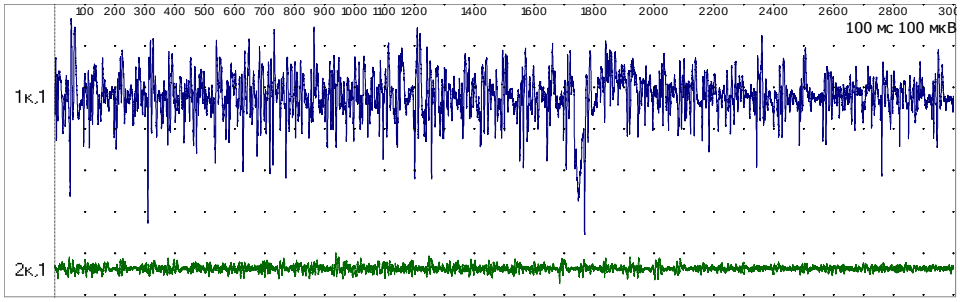

Рисунок 22 – Электромиограмма дельтовидной мышцы пациента К. до лечения

3) электромиография большой грудной мышцы (Рисунок 23):

а) пик Max 1 – 78±8mkV; б) пик Max 2 – 0±0mkV;

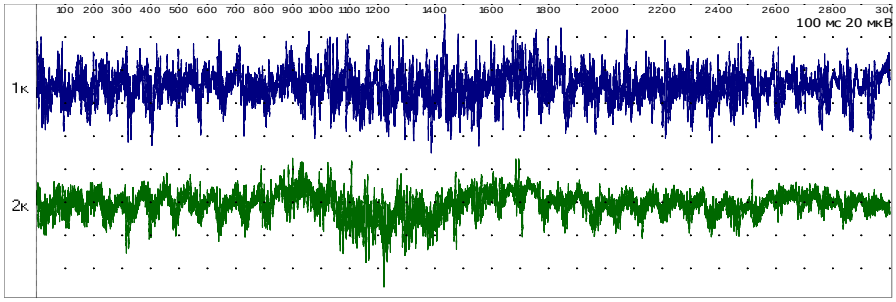

Рисунок 23– Электромиограмма большой грудной мышцы пациента К. до лечения

4) разница в отстоянии лопаток: 1,1 см;

5) электронейрография плечевого сплетения (Рисунок 24)

а) амплитуда М-ответа 4,48 mV; б) терминальная латентность 2,5 мс

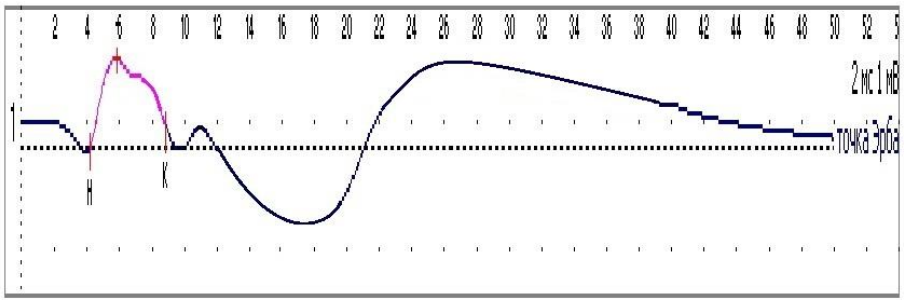

Рисунок 24 – Электронейрография плечевого сплетения пациента К. до лечения

14.01.2010 г. проведено оперативное вмешательство: транспозиция и тенодез сухожилия длинной головки двуглавой мышцы левого плеча, укреплённого аллотрансплантатом, под основание остеотомированного большого бугорка (способ А.Ф.Краснова и А.К. Повелихина).

Послеоперационный период протекал без осложнений. Через два дня после операции плотная мягкотканая торакобрахиальная повязка (типа Дезо) была укреплена гипсовыми бинтами. В послеоперационном периоде больной получил 7 сеансов магнитотерапии на область оперированного сустава. Кроме этого, была проведена симптоматическая и патогенетическая медикаментозная терапия. Гипсовая иммобилизация снята через 6 недель после операции.

Пациент обследован спустя 1,5 и 3 месяца, после оперативного вмешательства.

Исследования, позволяющие оценить результат были выполнены через 12 месяцев после проведённого лечения. На контрольных рентгенограммах левого плечевого сустава наблюдали склерозирование костной ткани зоны большого бугорка плечевой кости (Рисунок 25).

Рисунок 25 – Рентгенограмма левого плечевого сустава пациента К. в прямой проекции через 12 месяцев после проведённого лечения

Результаты клинико-рентгенологического обследования: индекс по шкале-опроснику - 46 баллов, выраженность симптомов по данным «Карты оценки функции плечевого сустава» – 15 баллов.

Данные функциональных методов исследования:

1) электромиография надостной мышцы (Рисунок 26):

а) пик Max 1 – 690±18mkV; б) пик Max 2 – 172±7mkV;

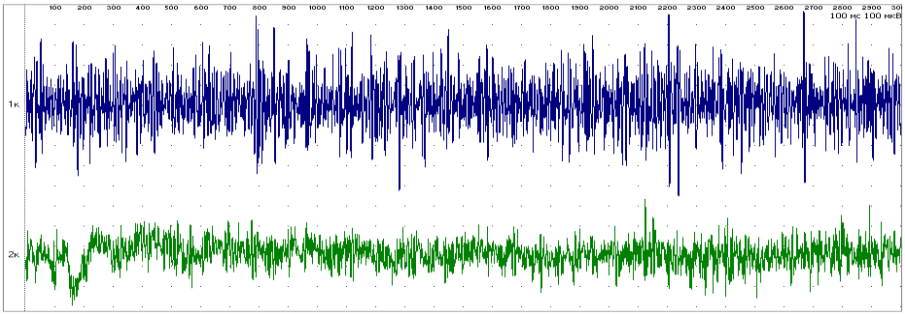

Рисунок 26 – Электромиограмма надостной мышцы пациента К. через 12 месяцев после проведённого лечения

2) электромиография дельтовидной мышцы (Рисунок 27):

а) пик Max 1 – 309±12mkV; б) пик Max 2 – 84±11mkV;

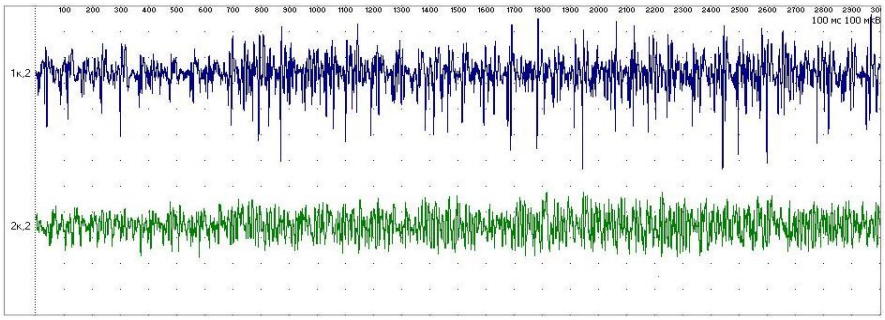

Рисунок 27 – Электромиограмма дельтовидной мышцы пациента К. через 12 месяцев после проведённого лечения

3) электромиография большой грудной мышцы (Рисунок 28):

а) пик Max 1 – 72,1±3mkV; б) пик Max 2 – 1,1±0,6mkV;

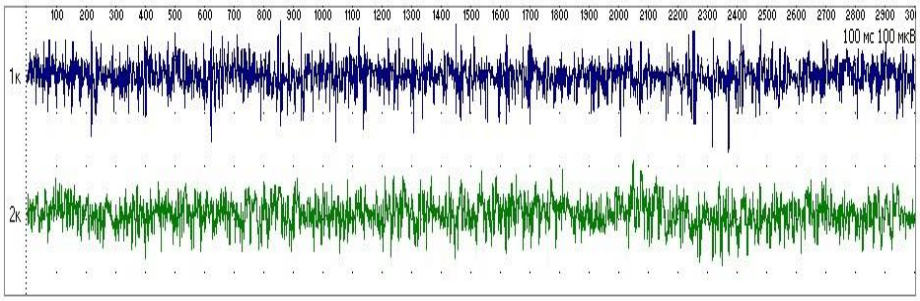

Рисунок 28 – Электромиограмма большой грудной мышцы пациента К. через 12 месяцев после проведённого лечения

4) разница в отстоянии лопаток: 0,7 см;

5) электронейрография плечевого сплетения (Рисунок 29);

а) амплитуда М-ответа 4,78 mV; б) терминальная латентность 1,9 мс;

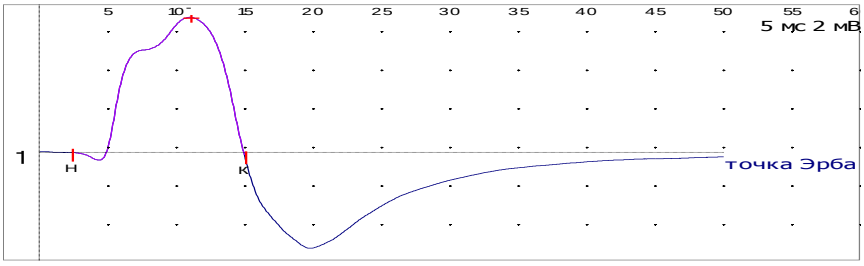

Рисунок 29 – Электронейрограмма плечевого сплетения пациента К. через 12 месяцев после проведенного лечения

Через 12 месяцев после проведения лечения, на контрольном осмотре, у пациента сохранялись жалобы на периодические боли ноющего характера в области левого плечевого сустава, возникающие после умеренной физической нагрузки. Также отмечено ограничение активных движений в левом плечевом суставе из-за ощущения избыточной подвижности головки плечевой кости в определённых положениях. При умеренной физической нагрузке больной вынужден пользоваться бандажом на плечевой сустав.

Оперативное лечение хронической нестабильности плечевого сустава с применением способа **М. Латарже- В. Бристоу** провели 19 пациентам, составившим подгруппу С2 группы сравнения.

Анализ изменения полученных результатов в позднем и отдалённом послеоперационном периодах у пациентов подгруппы С2 показал, что восстановление функционального состояния поражённого плечевого сустава и верхней конечности в целом имело положительную динамику, но не достигало значений нормы. Результаты обследования пациентов в динамике представлены в Таблице 9.

Графическое отображение данных динамического клинико-рентгенологического и функционального обследования пациентов подгруппы С2 изображено на Рисунках 30, 31, 32 и 33.

Таблица 9 – Усредненные показатели клинико-инструментального обследования пациентов подгруппы С2 в до операции, через 3 и 12 месяцев после неё

Проведённые исследования	Норма	До лечения	Через 3 месяца	Через 12 месяцев
«Шкала-опросник»(баллы)	54±3	34±5	41±5	46±1
«Карта оценки функции плечевого сустава»(баллы)	4±2	21±4	17±6	13±5
Проведённые исследования	Норма	До лечения	Через 3 месяца	Через 12 месяцев
электромиография надостной мышцы пик Max 1/ пик Max 2 (mkV)	1150±22/ 240±6	451±11/ 139±9	456±11/ 151±5	710±15/ 181±4
электромиография дельтовидной мышцы пик Max 1/ пик Max 2 (mkV)	512 ± 8/ 139±7	73,6±6/ 11,8±0,8	89,6±3/ 16,5±6	331±7/ 89±9
электромиография большой грудной мышцы пик Max 1/ пик Max 2 (mkV)	79,2±6,6/ 2±0,7	60 ±0,6/ 1±0,8	73,1±4,3/ 1,3±0,9	77,4±4/ 1,4±0,7
Разница отстояния лопаток (см)	0,6±0,5	1,2±0,6	1,1±0,4	0,9±0,6
Нейрография плечевого сплетения (mV, ms)	М-отв. 5,9±2,5 Терм.лат. 4,35±0,3	М-отв. 4,1±1,2 Терм.лат. 2,0±1,1	М-отв. 4,7±1,3 Терм.лат. 2,1±1,1	М-отв. 5,3±2 Терм.лат. 2,4±0,3

Как и в подгруппе С1, при достаточно хороших функциональных показателях через 12 месяцев после операции у многих пациентов сохранялись болевой синдром при нагрузке, ощущение нестабильности в оперированном суставе, жалобы на ограничение движений в плечевом суставе. Рецидивов в подгруппе С2 не отмечали.

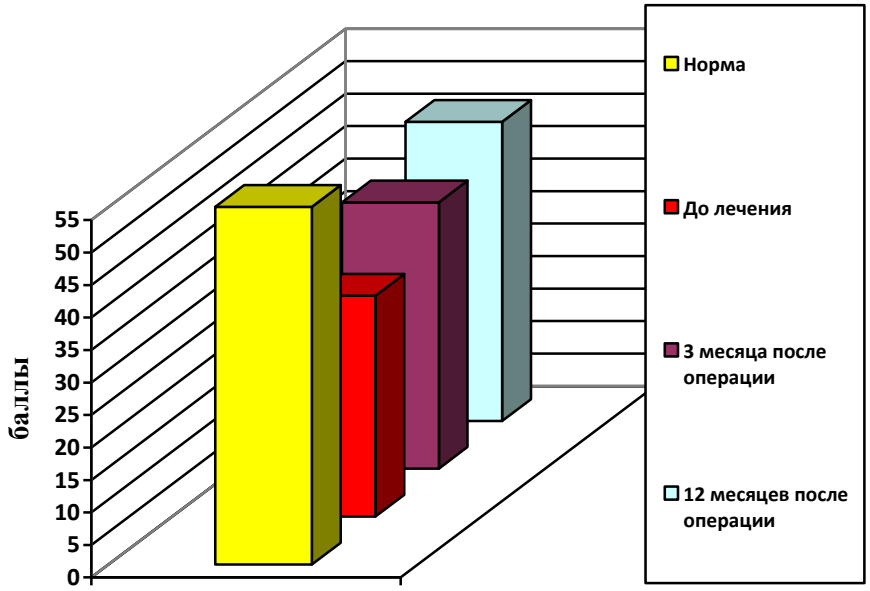

Рисунок 30 – Диаграмма динамики данных клинико-рентгенологической оценки пациентов подгруппы С2 по «шкале-опроснику»

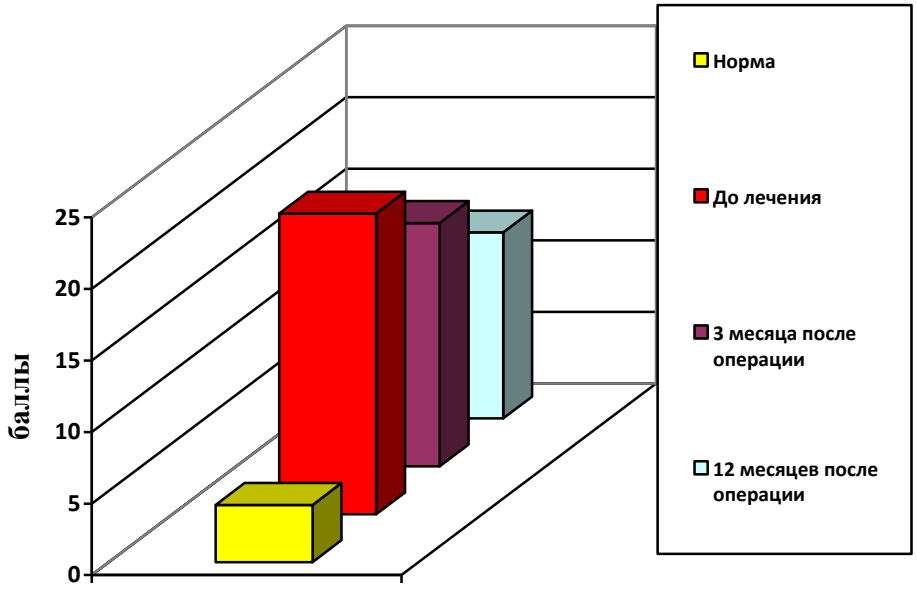

Рисунок 31 – Диаграмма динамики данных оценки пациентов подгруппы С2 по «карте оценки функции плечевого сустава»

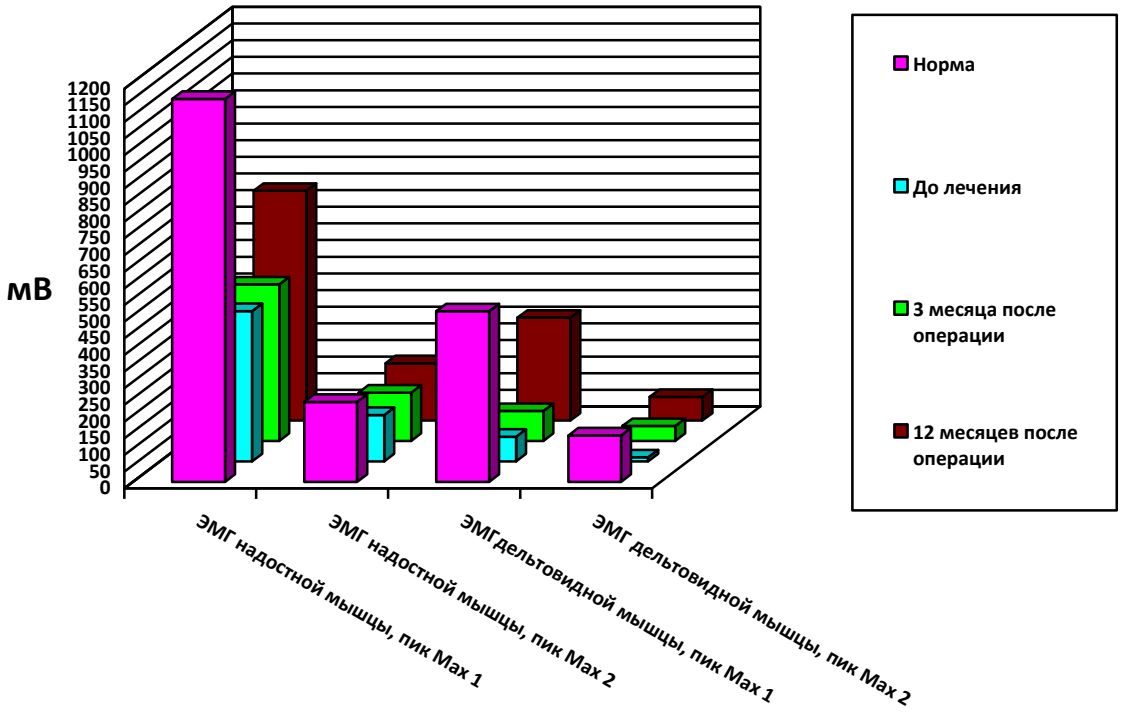

Рисунок 32 – Диаграмма динамики данных электромиографии надостной и дельтовидной мышц пациентов подгруппы С2

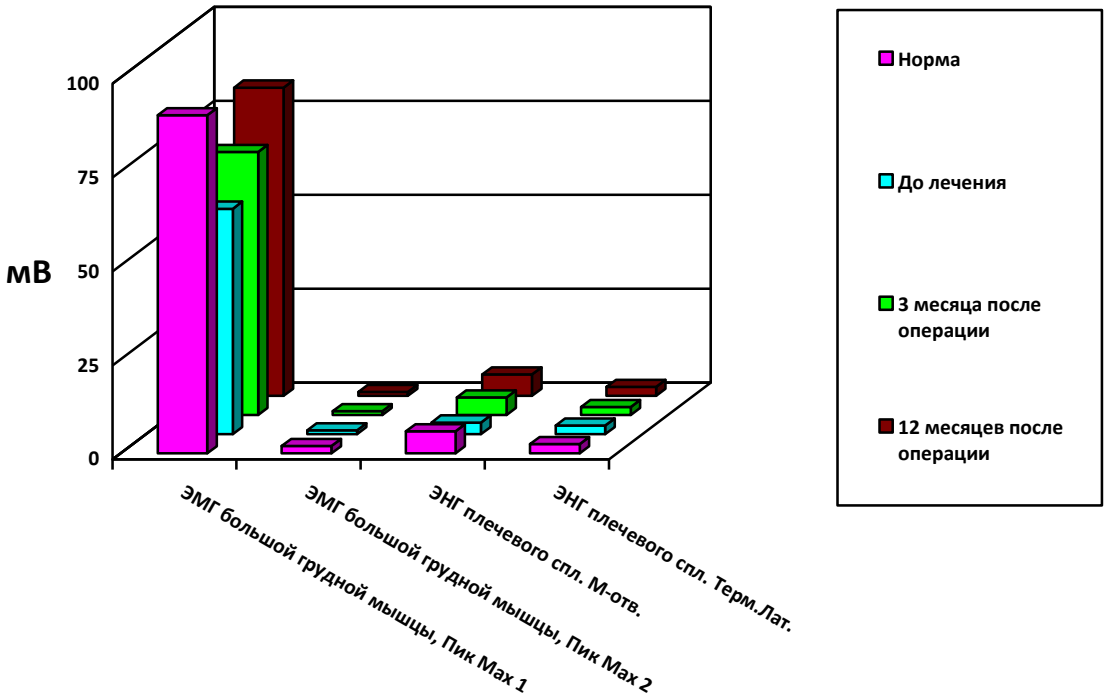

Рисунок 33 – Диаграмма динамики данных электромиографии большой грудной мышцы и электронейрографии плечевого сплетения пациентов подгруппы С2

Таким образом, динамика восстановительных процессов в этой подгруппе пациентов на всех сроках послеоперационного периода была получена положительная. Однако стоит отметить, что исследуемые параметры через 12 месяцев после проведённого лечения у пациентов подгруппы С2 не достигли уровня, соответствующего норме.

Клиническое наблюдение

Больная М., 24 года, история болезни № 5973/182, находилась на стационарном лечении в ортопедическом отделении клиник СамГМУ с 03.03.2014г. по 20.03.2014г. с диагнозом: Хроническая передне-нижняя нестабильность левого плечевого сустава, болевой синдром. Из анамнеза: в 2012 году, во время игры в волейбол произошло падение, с высоты собственного роста с зафиксированной левой верхней конечностью в положении отведения (при падении зацепилась за сетку), в результате чего произошёл первый вывих. Вывих был устранён в условиях травмпункта, тракционным способом, под местной анестезией 2% раствором лидокаина, в количестве 15 мл.

После устранения вывиха конечность была иммобилизирована мягкотканой повязкой типа Дезо сроком на 14 дней, по истечении которых пациентка самостоятельно сняла повязку, после чего начала нагружать левую верхнюю конечность в бытовых условиях и через 2 месяца с момента травмы вернулась к занятию спортом. Второй вывих произошёл при падении на спортивной площадке с опорой на вытянутые руки. Устранение вывиха также произвели в условиях травмпункта, под местной анестезией. Иммобилизационную повязку пациентка сняла самостоятельно через два дня.

В дальнейшем неловкие резкие движения провоцировали новые вывихи, при возникновении которых пациентка обращалась в травмпункт по месту жительства. Иногда удавалось устранить вывих самостоятельно. Всего, со слов пациентки, произошло около 20 вывихов сустава. В большинстве случаев вывихи устраняли тракционными способами, под местной анестезией.

На рентгенограммах левого плечевого сустава в прямой проекции наблюдаются незначительное сужение суставной щели, краевой субхондральный

склероз и локальная порозность кости в области большого бугорка (Рисунок 34).

Рисунок 34 – Рентгенограмма правого плечевого сустава пациентки М. в прямой проекции до операции. Наблюдается сужение суставной щели, краевой субхондральный склероз. В области большого бугорка- локальная порозность кости

Результаты клинико-рентгенологического обследования: индекс по «шкале-опроснику» - 29 баллов (норма 54±3 балла), выраженность симптомов по данным «Карты оценки функции плечевого сустава» – 19 баллов (норма 4±2 балла).

Данные функциональных методов исследования:

1) электромиография надостной мышцы (Рисунок 35):

а) пик Max 1 – 435±7mkV; б) пик Max 2 – 129±8mkV;

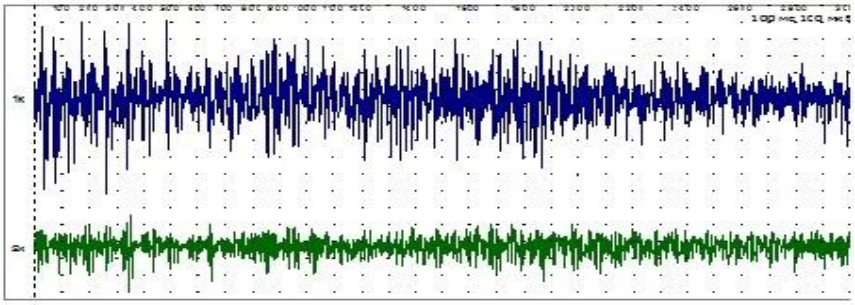

Рисунок 35 – Электромиограмма надостной мышцы пациентки М. до лечения

2) электромиография дельтовидной мышцы (Рисунок 36):

а) пик Max 1 – 65,2±5mkV; б) пик Max 2 – 1±1mkV;

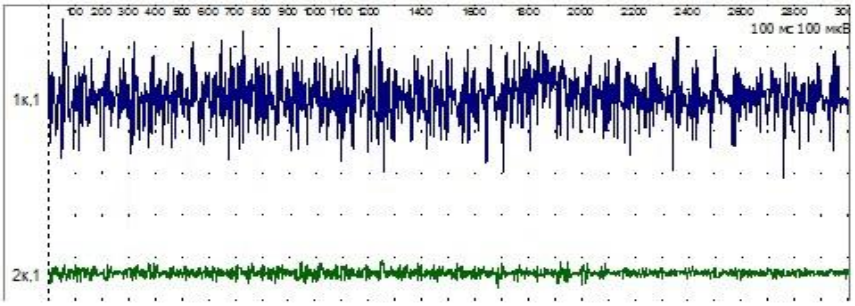

Рисунок 36 – Электромиограмма дельтовидной мышцы пациентки М. до лечения

3) электромиография большой грудной мышцы (Рисунок 37):

а) пик Max 1 – 61,1±7mkV; б) пик Max 2 – 1±1mkV;

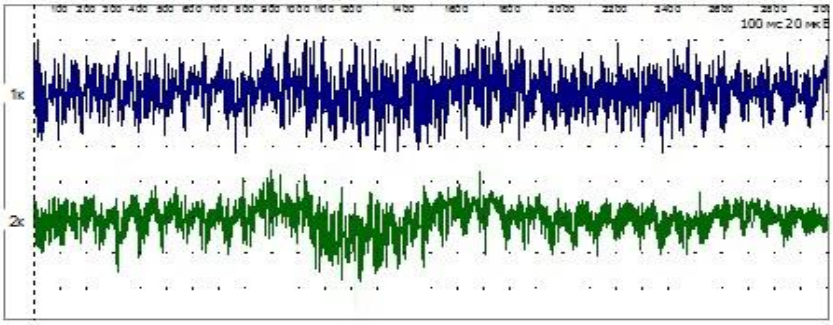

Рисунок 37 – Электромиограмма большой грудной мышцы пациентки М. до лечения

4) разница в отстоянии лопаток: 1,3 см;

5) электронейрография плечевого сплетения (Рисунок 38)

а) амплитуда М-ответа 0,7 mV; б) терминальная латентность 4,4 мс

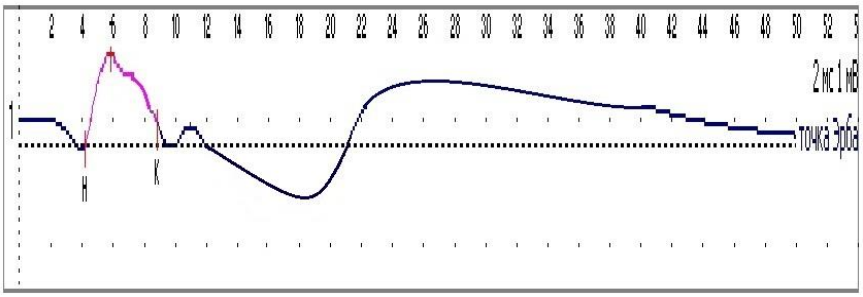

Рисунок 38 – Электронейрограмма плечевого сплетения пациентки М. до лечения

06.03.2014г. проведено оперативное лечение: операция Латарже слева. Интраоперационно, при ревизии переднего края суставной поверхности лопатки было выявлено повреждение последнего, с наличием дефекта переднего края суставной поверхности лопатки, размером 1,5 х 1 см. Хрящевая губа была повреждена, присутствовала в зоне дефекта суставной поверхности лопатки в виде мелких фрагментов, находящихся в толще мягких тканей. Деструктивно-изменённые ткани были удалены, выполнена транспозиция и фиксация винтом фрагмента клювовидного отростка, с прикрепляющимися к нему мышцами, в зону дефекта суставного отростка лопатки.

Послеоперационный период протекал без осложнений. Через два дня после операции была наложена торакобрахиальная повязка (типа Дезо) из полимерного бинта. В послеоперационном периоде больная получила 5 сеансов магнитотерапии на область оперированного сустава. Кроме этого, проводили симптоматическую и патогенетическую медикаментозную терапию. Полимерную иммобилизацию сняли строго через 8 недель со дня операции, при проведении контрольного осмотра. Через 8 месяцев после проведённого оперативного вмешательства пациентка вернулась к занятию спортом.

Пациентка была обследована спустя 12 месяцев после проведённого лечения. Жалобы на незначительную болезненность в области левого плечевого

сустава при резких движениях. Отмечено незначительное ограничение активных и пассивных движений в левом плечевом суставе (наружняя ротация, отведение). Больная пользуется бандажом на плечевой сустав.

На контрольных рентгенограммах левого плечевого сустава отмечена консолидация перенесенного трансплантата на переднем крае лопатки и отсутствие миграции металлофиксатора (Рисунок 39).

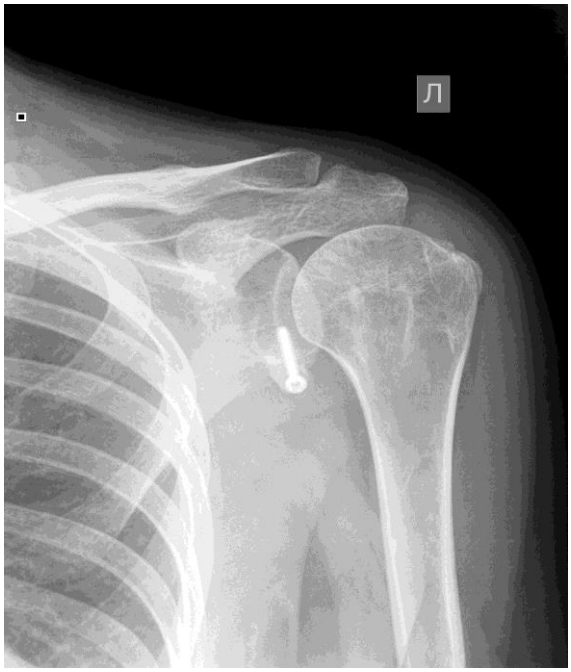

Рисунок 39 – Рентгенограмма левого плечевого сустава пациентки М. в прямой проекции через 12 месяцев после проведённого лечения

Результаты клинико-рентгенологического обследования: индекс по шкале-опроснику - 47 баллов (норма 54±3 балла), выраженность симптомов по данным «Карты оценки тяжести и эффективности лечения деструктивно-дистрофического поражения плечевого сустава» – 11 баллов (норма 4±2 балла).

Данные функциональных методов исследования:

1) электромиография надостной мышцы (Рисунок 40):

а) пик Max 1 – 985±18mkV; б) пик Max 2 – 218±7mkV;

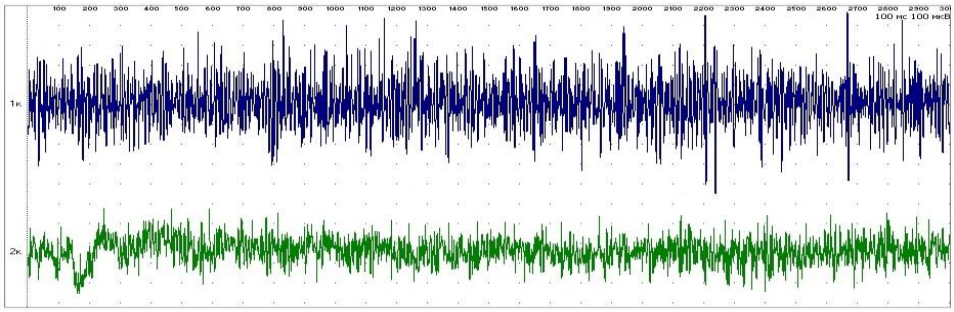

Рисунок 40– Электромиограмма надостной мышцы пациентки М. через 12 месяцев после проведённого лечения

2) электромиография дельтовидной мышцы (Рисунок 41):

а) пик Max 1 – 492±15mkV; б) пик Max 2 – 134±11mkV;

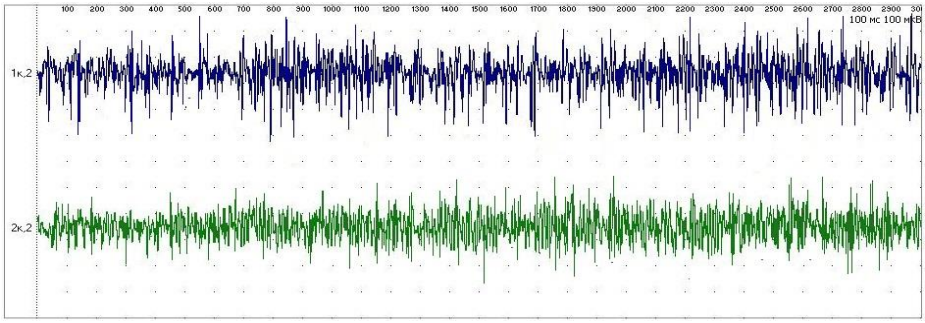

Рисунок 41 – Электромиограмма дельтовидной мышцы пациентки М. через 12 месяцев после проведённого лечения

3) электромиография большой грудной мышцы (Рисунок 42):

а) пик Max 1 – 86,8±3mkV; б) пик Max 2 – 1,6±0,6mkV;

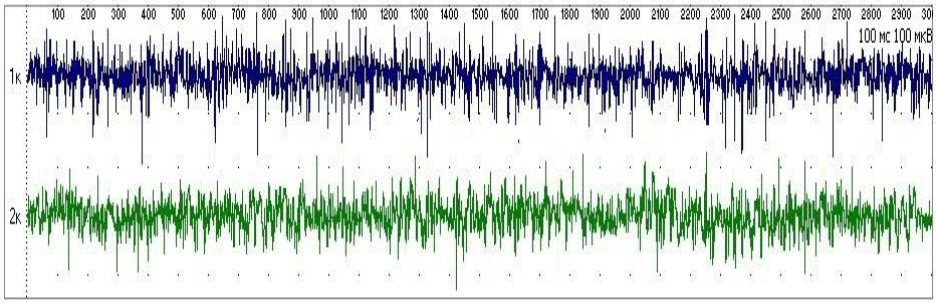

Рисунок 42 – Электромиограмма большой грудной мышцы пациентки М. через 12 месяцев после проведённого лечения

4) разница в отстоянии лопаок: 0,4 см;

5) электронейрография плечевого сплетения (Рисунок 43)

а) амплитуда М-ответа 6,10 mV; б) терминальная латентность 3,32 мс

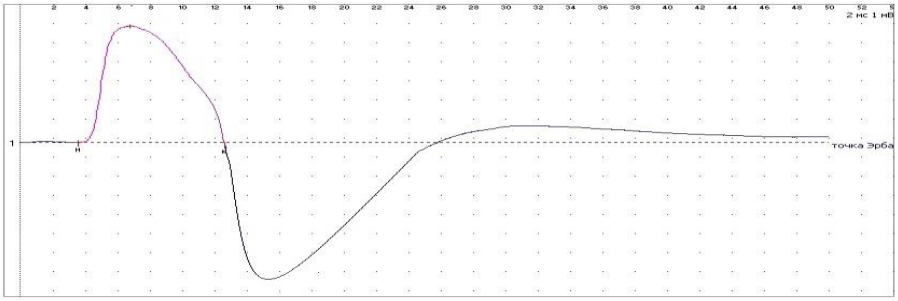

Рисунок 43 – Электронейрография плечевого сплетения пациентки М. через 12 месяцев после проведённого лечения

Пациентка была обследована спустя 12 месяцев после проведённого оперативного и реабилитационного лечения. Жалобы на незначительную болезненность в области левого плечевого сустава при резких движениях. При обычных нагрузках болевой синдром не беспокоил. Отмечалось незначительное ограничение активных и пассивных движений в левом плечевом суставе (наружняя ротация, отведение), даже после возвращения к спортивным тренировкам. В целом достигнутый результат оценен пациенткой, как хороший. У больной нет необходимости использования бандажа на плечевой сустав постоянно, однако она им пользуется во время тренировок.

Нами была проведена оценка результатов лечения больных с передне-нижним и нижним привычным вывихом плеча с применением **предложенного трёхкомпонентного способа**. Стабилизацию плечевого сустава с применением разработанного способа выполнили 46 больным, составившим основную группу. Результаты послеоперационного обследования пациентов основной группы представлены в Таблице 10.

Таблица 10 – Усредненные показатели клинико-инструментального обследования пациентов основной группы до и через 3, 12 месяцев после проведённого лечения

Проведённые исследования	Норма	До лечения	Через 3 месяца	Через 12 месяцев
«Шкала-опросник» (баллы)	54±3	34±5	41±4	50±6
«Карта оценки функции плечевого сустава» (баллы)	4±2	21±4	18±4	10±6
электромиография надостной мышцы пик Max 1/ пик Max 2 (mkV)	1150±22/ 240±6	451±11/ 139±9	479±6/ 144±8	980±21/ 210±9
электромиография дельтовидной мышцы пик Max 1/ пик Max 2 (mkV)	512±8/ 139±7	73,6±0,8/ 11,8±0,8	92,4±5/ 17,1±2	470±19/ 115±11
электромиография большой грудной мышцы пик Max 1/ пик Max 2 (mkV)	79,2±6,6/ 2±0,7	60±0,6/ 1±0,8	68,3±5,9/ 1±0,8	77,2±4/ 1,8±0,4
Разница отстояния лопаток (см)	0,6±0,5	1,2±0,6	0,8±0,8	0,7±0,3
Электронейрография плечевого сплетения (mV, ms)	М-отв. 5,9±2,5 Терм.Лат.4,35±0,3	М-отв. 4,1±1,2 Терм.Лат.2,0±1,1	М-отв. 5,9±0,5 Терм.Лат.2,3±0,4	М-отв. 5,0±0,3 Терм.Лат.2,4±0,2

Графическое отображение динамики данных клинико-рентгенологического и функционального обследования пациентов основной группы изображено на Рисунках 44,45,46 и 47.

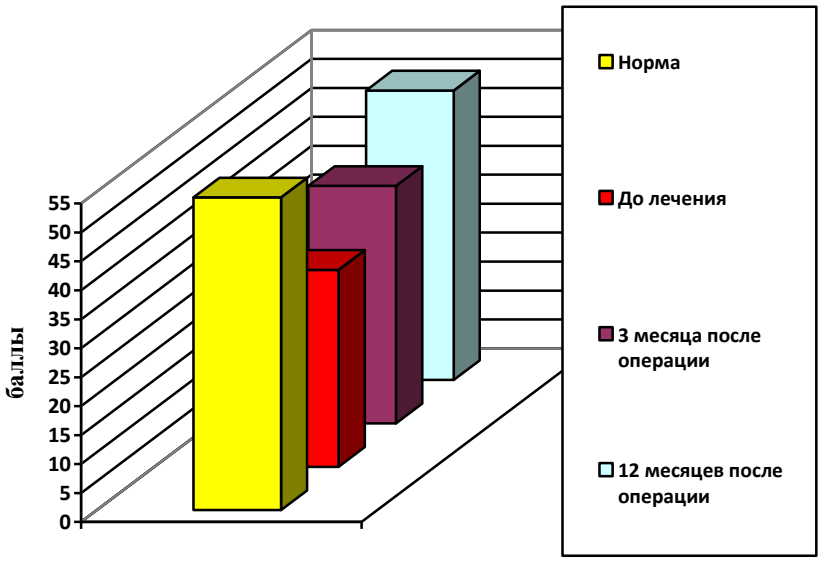

Рисунок 44 – Диаграмма динамики данных клинико-рентгенологической оценки пациентов основной группы по «шкале-опроснику»

Показатели клинико-рентгенологической картины у пациентов основной группы через 12 месяцев после проведённого лечения практически достигли нормальных значений.

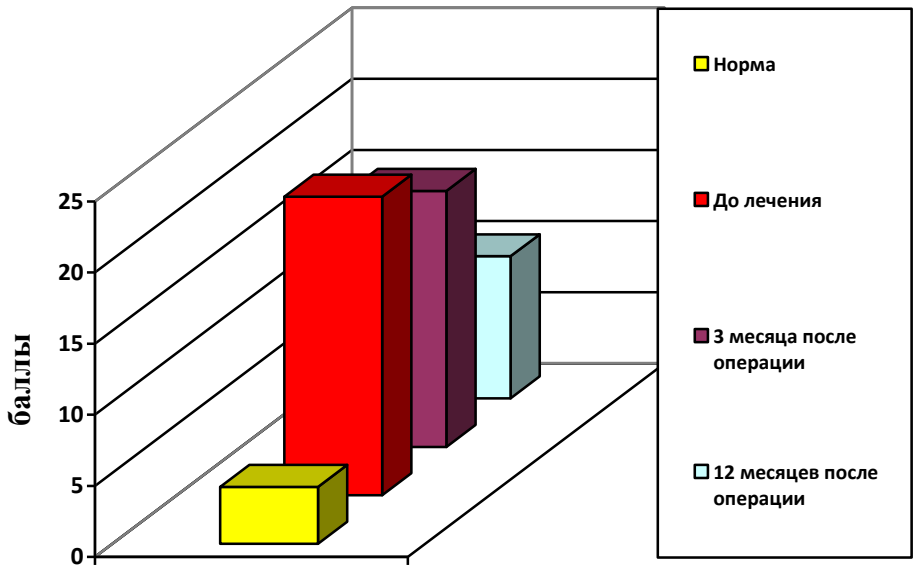

Рисунок 45 – Диаграмма динамики данных оценки пациентов основной группы по «карте оценки функции плечевого сустава»

Показатели нарушения функции плечевого сустава у пациентов основной группы через 12 месяцев после проведённого лечения достоверно снижались.

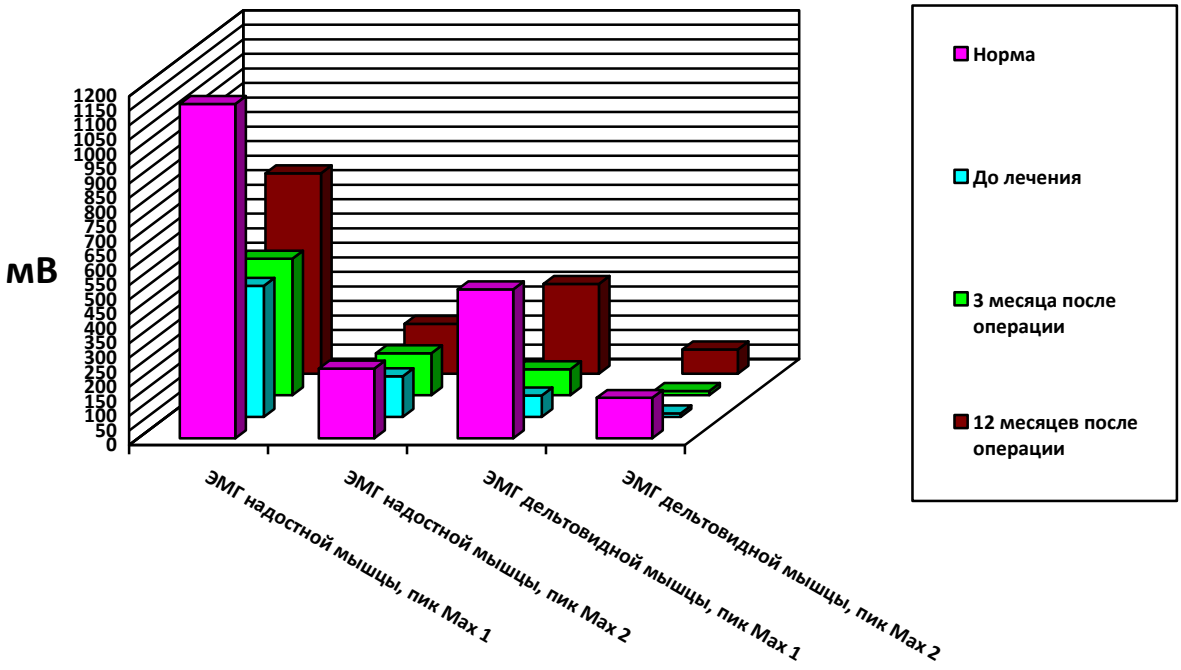

Рисунок 46 – Диаграмма динамики данных электромиографии надостной и дельтовидной мышц функционального пациентов основной группы

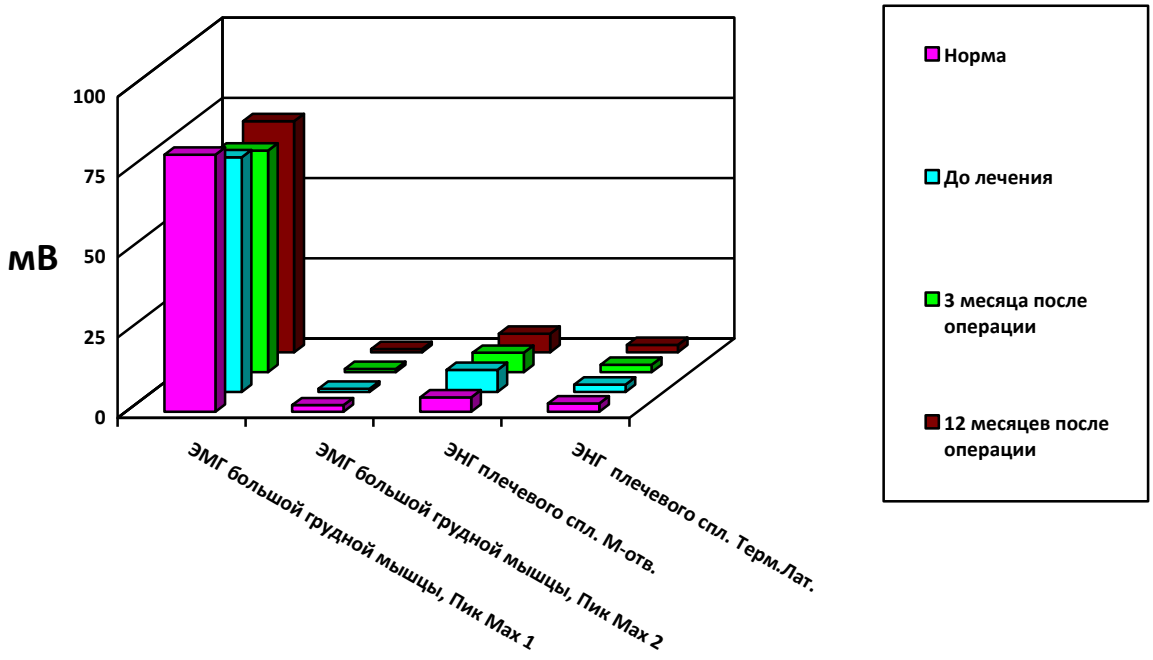

Рисунок 47 – Диаграмма динамики данных данных электромиографии большой грудной мышцы и электронейрографии плечевого сплетения пациентов основной группы

У пациентов основной группы, через 12 месяцев после проведённого оперативного вмешательства, незначительный болевой синдром при нагрузке отмечали только 5 человек. Ощущение нестабильности в оперированном суставе беспокоило 3 пациентов. У 5 человек из этой группы были жалобы на ограничение движений в плечевом суставе. Рецидивов заболевания в основной группе пациентов не отмечали.

Таким образом, в основной группе пациентов получена заметная положительная динамика восстановительных процессов на всех сроках послеоперационного периода. Необходимо отметить, что большинство из исследуемых параметров в отдалённом периоде после проведённого лечения приблизились к норме.

Клиническое наблюдение

Больной И., 30 лет, история болезни № 24284/431, находился на стационарном лечении в ортопедическом отделении клиник СамГМУ с 13.09.2015г. по 29.09.2015г. с диагнозом: передне-нижний привычный вывих правого плеча, болевой синдром. Из анамнеза: повторяющийся вывих правого плеча беспокоит с 2011 года, когда в результате резкого рывка за отведённую правую руку произошёл первый вывих. Вывих был устранён в условиях травмпункта, тракционным способом, с применением местной анестезии раствором новокаина. После устранения вывиха конечность была иммобилизирована мягкотканой торакобрахиальной повязкой (типа Дезо) сроком на 14 дней, с последующей рекомендацией ношения повязки-косынки ещё в течение 14 дней. Пациент самостоятельно снял повязку через 10 дней, дополнительной рекомендованной иммобилизации не применял, начал нагружать правую верхнюю конечность и вернулся к труду через 2 недели с момента травмы. Второй вывих произошёл при падении на отведённую руку. Устранение вывиха в условиях травмпункта, путём тракции правой верхней конечности по оси, без анестезии с последующей иммобилизацией мягкотканой торакобрахиальной повязкой (типа Дезо), которую пациент снял в тот же день, по прибытии домой.

В дальнейшем неловкие резкие движения провоцировали новые вывихи, при возникновении которых пациент иногда обращался в травмпункт по месту жительства, когда не удавалось устранить вывих самостоятельно. Всего, со слов пациента, произошло около 20-25 вывихов в суставе. В большинстве случаев вывихи устраняли тракционными способами, часто без применения анестезии.

На рентгенограммах правого плечевого сустава в прямой проекции наблюдаются признаки остеоартроза I стадии: сужение суставной щели, краевой субхондральный склероз, локальная порозность кости в области большого бугорка (Рисунок 48).

Рисунок 48 – Рентгенограмма правого плечевого сустава пациента И. в прямой проекции до операции. Наблюдаются признаки остеоартроза I стадии: сужение суставной щели, краевой субхондральный склероз. В области большого бугорка - локальная порозность кости

Результаты клинико-рентгенологического обследования: индекс по «шкале-опроснику» - 31 баллов (норма 54±3 балла), выраженность симптомов по данным «Карты оценки функции плечевого сустава» – 24 балла (норма 4±2 балла).

Данные функциональных методов исследования:

1) электромиография надостной мышцы (Рисунок 49):

а) пик Max 1 – 460±7mkV; б) пик Max 2 – 132±8mkV;

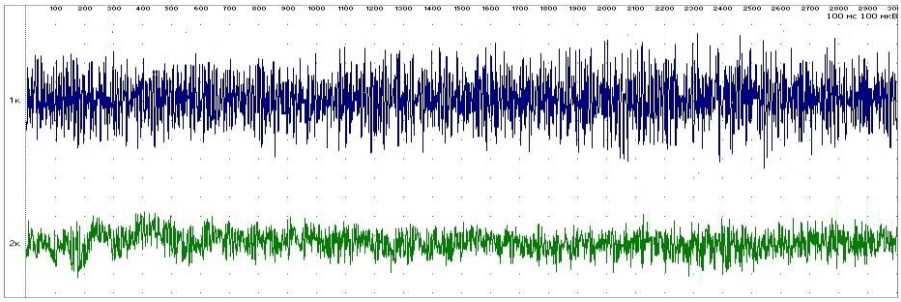

Рисунок 49 – Электромиограмма надостной мышцы пациента И. до лечения

2) электромиография дельтовидной мышцы (Рисунок 50):

а) пик Max 1 – 72,8±6mkV; б) пик Max 2 – 1,1±1mkV;

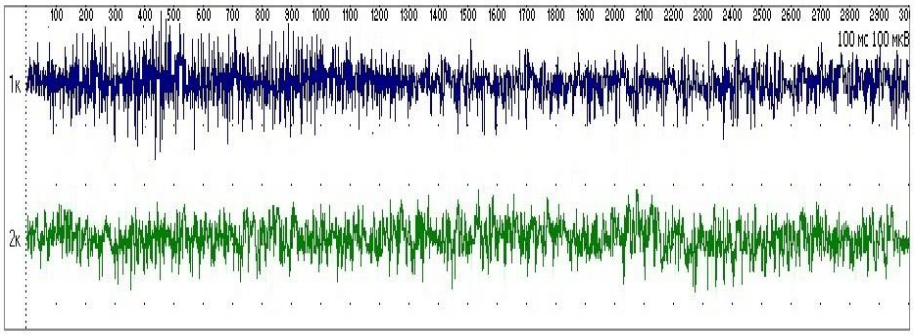

Рисунок 50 – Электромиограмма дельтовидной мышцы пациента И. до лечения

3) электромиография большой грудной мышцы (Рисунок 51):

а) пик Max 1 – 69±8mkV; б) пик Max 2 – 1±0,8mkV;

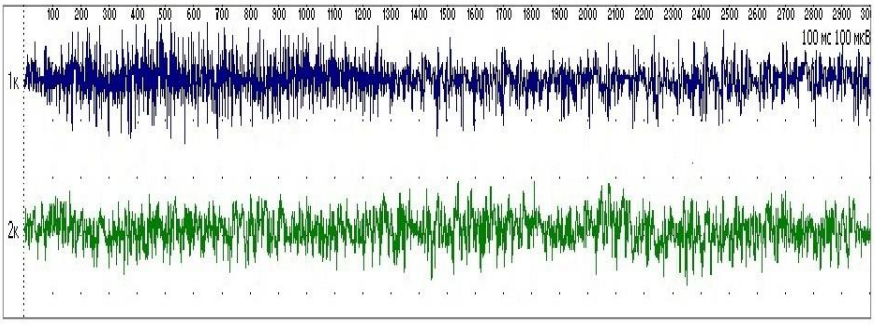

Рисунок 51 – Электромиограмма большой грудной мышцы пациента И. до лечения

4) разница в отстоянии лопаток: 0,9 см;

5) электронейрография плечевого сплетения (Рисунок 52):

а) амплитуда М-ответа 0,74 mV; б) терминальная латентность 4,4 мс

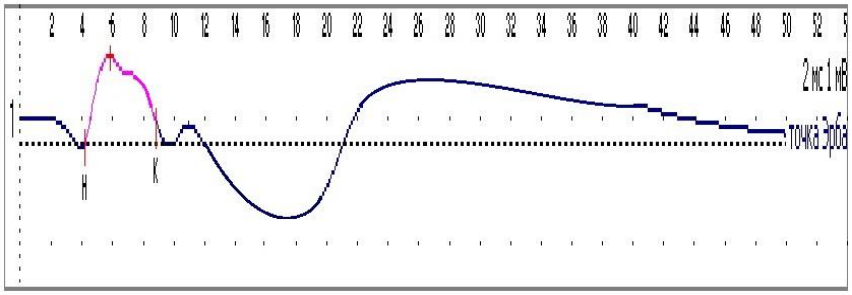

Рисунок 52 – Электронейрография плечевого сплетения пациента И. до лечения

13.09.2015г. проведено оперативное лечение: тенодез сухожилия длинной головки двуглавой мышцы правого плеча в углублённой большой борозде плечевой кости, транспозиция фрагмента клювовидного отростка на переднее-нижний край суставной поверхности лопатки с укреплением передней стенки плечевого сустава.

Послеоперационный период протекал без осложнений. Через четыре дня после операции была наложена торако-брахиальная повязка (типа Дезо) из полимерного бинта. В послеоперационном периоде больной получил 7 сеансов магнитотерапии на область оперированного сустава. Кроме этого, проводили симптоматическую и патогенетическую медикаментозную терапию. Полимерную иммобилизацию сняли через 8 недель со дня операции.

На контрольных рентгенограммах правого плечевого сустава отмечено склерозирование костной ткани зоны большой борозды и переднего края суставной поверхности лопатки (Рисунок 53).

Рисунок 53 – Рентгенограмма правого плечевого сустава пациента И. в прямой проекции через 12 месяцев после проведённого лечения

Результаты клинико-рентгенологического обследования: индекс по «шкале-опроснику» - 53 балла (норма 54±3 балла), выраженность симптомов по данным «Карты оценки функции плечевого сустава» – 9 баллов (норма 4±2 балла).

Данные функциональных методов исследования:

1) электромиография надостной мышцы (Рисунок 54):

а) пик Max 1 – 1150±20mkV; б) пик Max 2 – 221±9mkV;

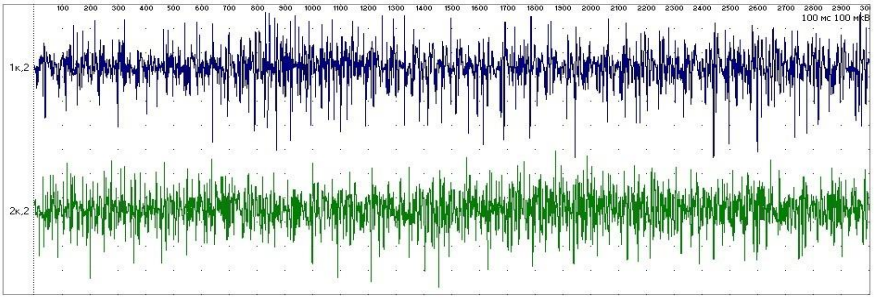

Рисунок 54 – Электромиограмма надостной мышцы пациента И. через 12 месяцев после проведённого лечения

2) электромиография дельтовидной мышцы (Рисунок 55):

а) пик Max 1 – 471±17mkV; б) пик Max 2 – 119±13mkV;

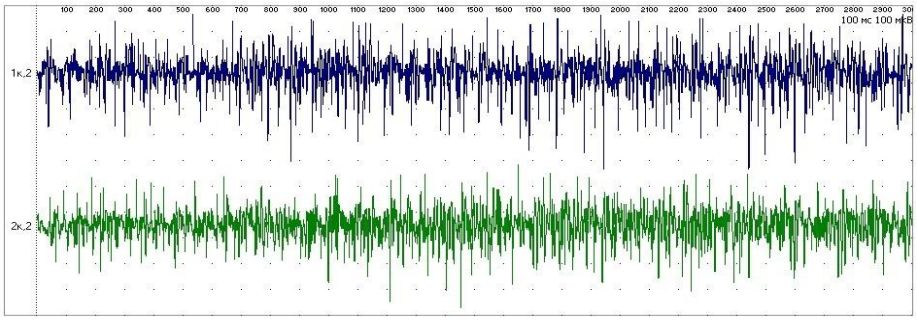

Рисунок 55 – Электромиограмма дельтовидной мышцы пациента И. через 12 месяцев после проведённого лечения

3) электромиография большой грудной мышцы (Рисунок 56):

а) пик Max 1 – 82,8±6mkV; б) пик Max 2 – 1,51±1,1mkV;

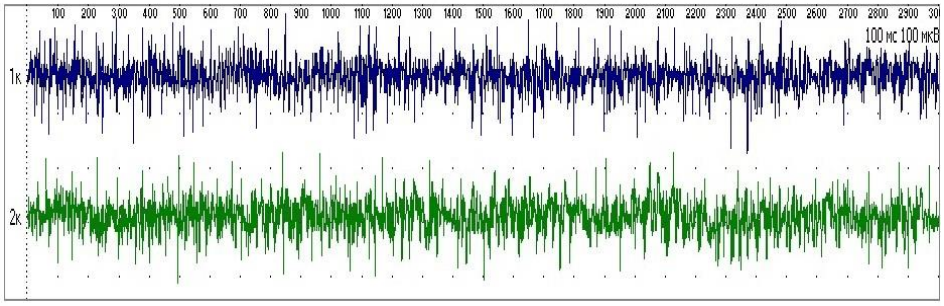

Рисунок 56 – Электромиограмма большой грудной мышцы пациента И. через 12 месяцев после проведённого лечения

4) разница в отстоянии лопаток: 0,5 см;

5) электронейрография плечевого сплетения (Рисунок 57)

а) амплитуда М-ответа 6,2 mV; б) терминальная латентность 3,61 мс

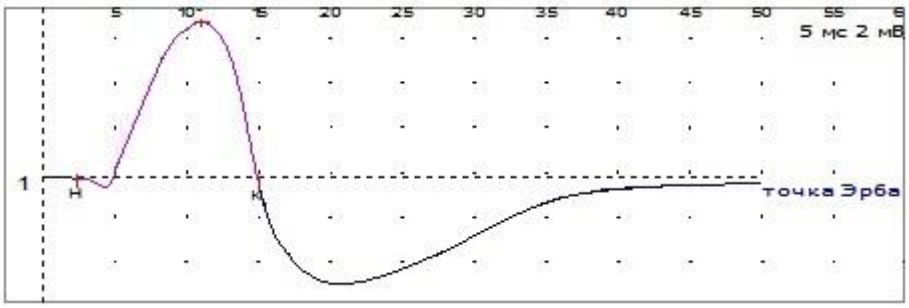

Рисунок 57 – Электронейрография плечевого сплетения пациента И. через 12 месяцев после проведённого лечения

Пациент был обследован спустя 12 месяцев после лечения. Жалоб на боли в области правого плечевого сустава не предъявлял. Отмечено незначительное ограничение активных движений в правом плечевом суставе по сравнению с интактной конечностью, однако пациента эта незначительная разница не беспокоила. При физической нагрузке больной не пользуется ортопедическими приспособлениями. Внешний вид пациента И. представлен на Рисунках 58 и 59.

Рисунок 58 – Внешний вид пациента И. со спины через 12 месяцев после операции. Определяется восстановление симметрии надплечий

Рисунок 59 – Объем движений в плечевых суставах пациента И. через 12 месяцев после операции. Пациент отводит оперированную конечность до горизонтального положения, не ощущая дискомфорта

Клиническое наблюдение

Больной Ш., 34 года, история болезни № 21761/659, находился на стационарном лечении в ортопедическом отделении клиник СамГМУ с 13.09.2015г. по 29.09.2015г. с диагнозом: Хроническая передне-нижняя нестабильность правого плечевого сустава, болевой синдром.

Из анамнеза: в 2010 году, во время игры в футбол произошло падение, с опорой на вытянутые вперед руки. При скольжении по траве правой рукой уперся в препятствие, в результате чего произошёл первый вывих. Вывих был устранён в условиях травмпункта, тракционным способом, без применения анестезии. После вправления головки плечевой кости конечность была иммобилизирована мягкотканой повязкой типа Дезо сроком на 30 дней, однако пациент самостоятельно снял повязку через 10 дней, после чего начал нагружать правую верхнюю конечность и через 2 недели с момента травмы вернулся к занятию спортом.

Второй вывих произошёл при аналогичных обстоятельствах, устранение вывиха также произвели в условиях травмпункта, без анестезии и последующей иммобилизации. В дальнейшем неловкие резкие движения провоцировали новые вывихи, при возникновении которых пациент иногда обращался в травмпункт по месту жительства, когда не удавалось устранить вывих самостоятельно. Всего, со слов пациента, произошло около 30 вывихов сустава. В большинстве случаев вывихи устраняли тракционными способами, без применения анестезии.

На рентгенограммах правого плечевого сустава в прямой проекции наблюдаются признаки остеоартроза: сужение суставной щели, краевой субхондральный склероз, локальная порозность кости в области большого бугорка (Рисунок 60).

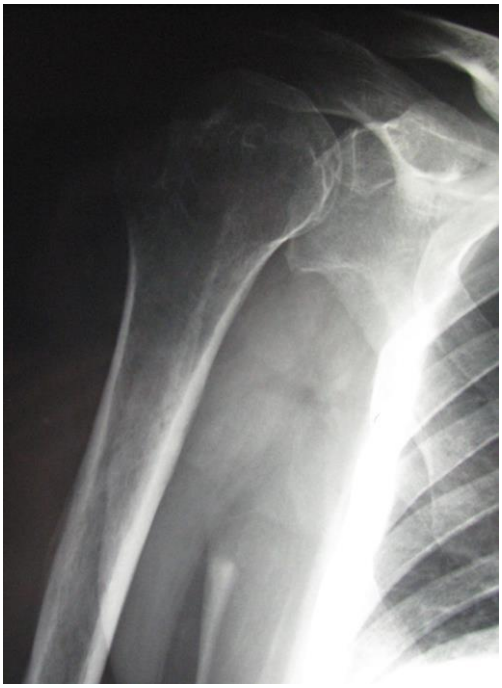

Рисунок 60 – Рентгенограмма правого плечевого сустава пациента Ш. в прямой проекции до операции. Наблюдаются признаки остеоартроза II стадии: сужение суставной щели, краевой субхондральный склероз. В области большого бугорка - локальная порозность кости

На срезе МР-томограммы правого плечевого сустава определяется повреждение переднего края хрящевой губы (Рисунок 61).

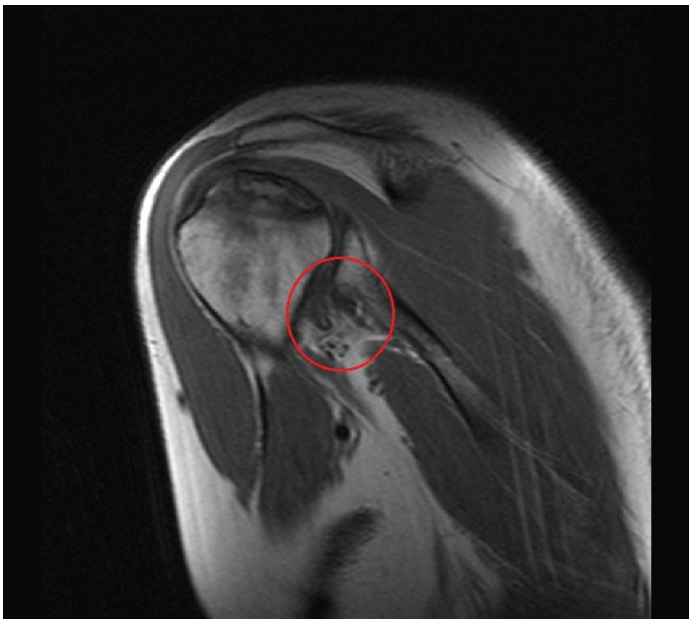

Рисунок 61 – МР-томограмма правого плечевого сустава пациента Ш. Повреждение хрящевой губы на переднем крае суставной поверхности лопатки отмечено красным контуром

Результаты клинико-рентгенологического обследования до лечения: индекс по «шкале-опроснику» - 31 балл (норма 54±3 балла), выраженность симптомов по данным «Карты оценки функции плечевого сустава» – 23 балла (норма 4±2 балла).

Данные функциональных методов исследования:

1) электромиография надостной мышцы (Рисунок 62):

а) пик Max 1 – 440±7mkV; б) пик Max 2 – 126±8mkV;

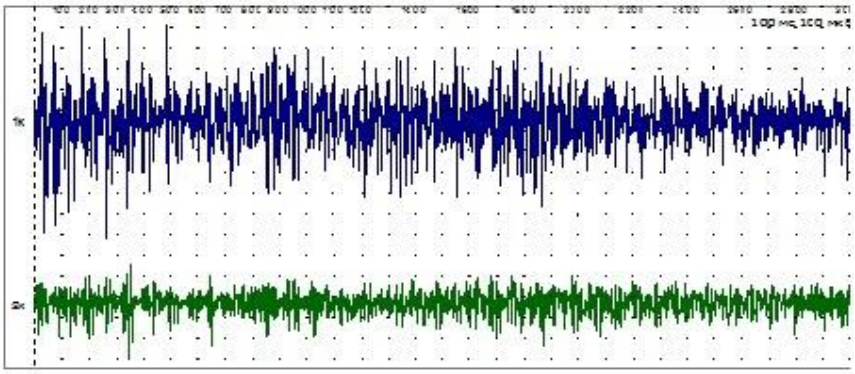

Рисунок 62 – Электромиограмма надостной мышцы пациента Ш. до лечения

2) электромиография дельтовидной мышцы (Рисунок 63):

а) пик Max 1 – 69,2±5mkV; б) пик Max 2 – 1±1mkV;

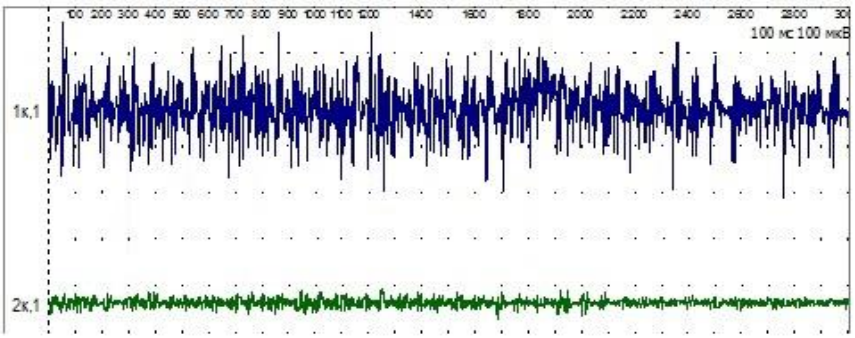

Рисунок 63 – Электромиограмма дельтовидной мышцы пациента Ш. до лечения

3) электромиография большой грудной мышцы (Рисунок 64):

а) пик Max 1 – 64±7mkV; б) пик Max 2 – 1±1mkV;

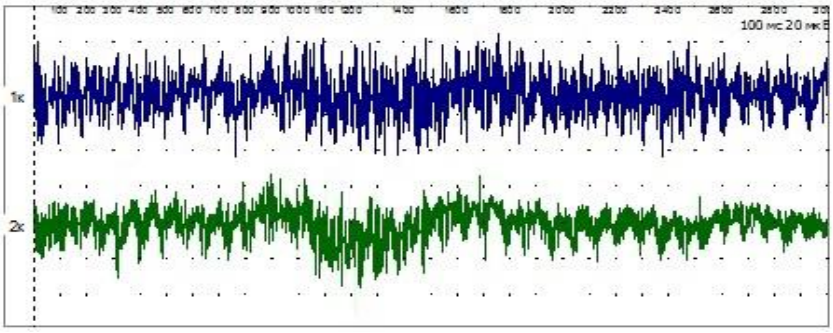

Рисунок 64 – Электромиограмма большой грудной мышцы пациента Ш. до лечения

4) разница в отстоянии лопаток: 1,0 см;

5) электронейрография плечевого сплетения (Рисунок 75)

а) амплитуда М-ответа 0,8 mV; б) терминальная латентность 4,2 мс

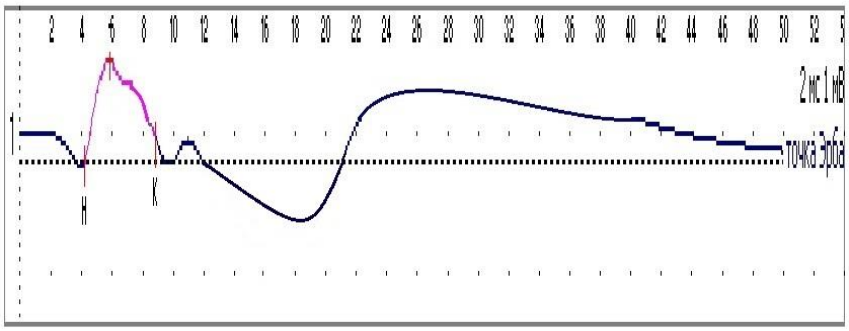

Рисунок 65 – Электронейрограмма плечевого сплетения пациента Ш. до лечения

16.09.2015г. проведено оперативное лечение – лечебная видеоартроскопия. При ревизии сустава было выявлено повреждение Банкарта однако, в связи с длительностью заболевания, свободного фрагмента хрящевой губы найдено не было, вследствие лизиса последнего. Кроме этого была выявлена передне-нижняя нестабильность сустава.

После выполнения артролиза сустава и дебридмента перешли на открытое оперативное вмешательство по разработанному способу. Выполнено: тенодез сухожилия длинной головки двуглавой мышцы правого плеча в углублённой большой борозде плечевой кости, транспозиция фрагмента клювовидного

отростка на переднее-нижний край суставной поверхности лопатки, укрепление передней стенки плечевого сустава за счёт перемещения и фиксации волокон малой грудной мышцы в области большого бугорка.

Послеоперационный период протекал без осложнений. Через два дня после операции была наложена торакобрахиальная повязка (типа Дезо) из полимерного бинта. В послеоперационном периоде больной получил 5 сеансов магнитотерапии на область оперированного сустава. Кроме этого, проводили симптоматическую и патогенетическую медикаментозную терапию. Полимерную иммобилизацию сняли через 8 недель со дня операции.

На контрольных рентгенограммах правого плечевого сустава отмечена консолидация перенесенного трансплантата на передне-нижнем крае лопатки и отсутствие миграции металлофиксатора (Рисунок 66).

Рисунок 66 – Рентгенограмма правого плечевого сустава пациента Ш. в прямой проекции через 12 месяцев после проведённого лечения

Результаты клинико-рентгенологического обследования: индекс по «шкале-опроснику» - 49 баллов (норма 54±3 балла), выраженность симптомов по данным «Карты оценки функции плечевого сустава» – 7 баллов (норма 4±2 балла).

Данные функциональных методов исследования:

1) электромиография надостной мышцы (Рисунок 67):

а) пик Max 1 – 998±18mkV; б) пик Max 2 – 205±7mkV;

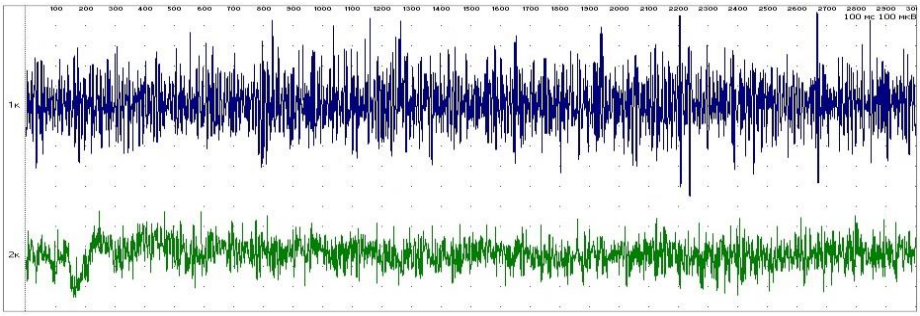

Рисунок 67 – Электромиограмма надостной мышцы пациента Ш. через 12 месяцев после проведённого лечения

2) электромиография дельтовидной мышцы (Рисунок 68):

а) пик Max 1 – 471±15mkV; б) пик Max 2 – 118±11mkV;

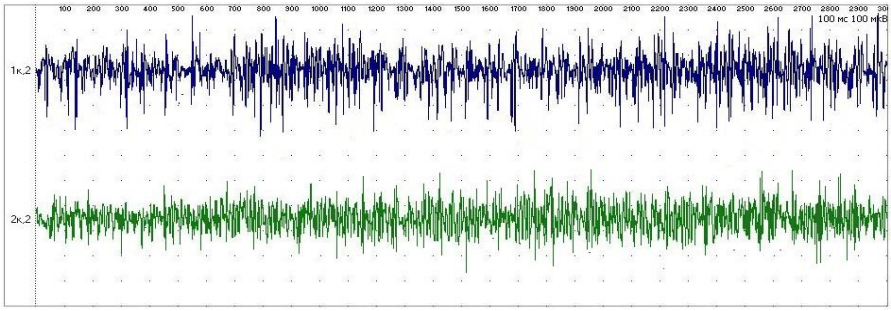

Рисунок 68 – Электромиограмма дельтовидной мышцы пациента Ш. через 12 месяцев после проведённого лечения

3) электромиография большой грудной мышцы (Рисунок 69):

а) пик Max 1 – 78,2±3mkV; б) пик Max 2 – 1,1±0,6mkV;

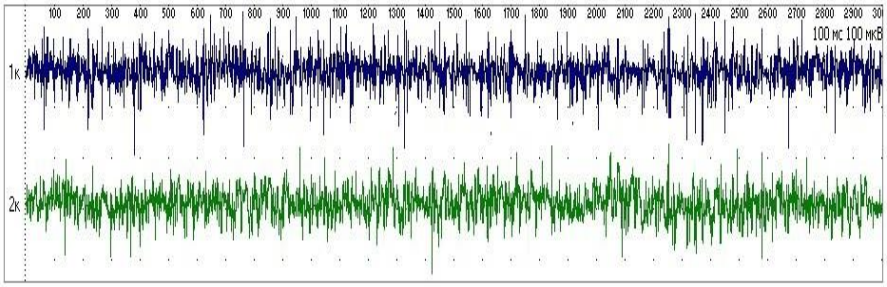

Рисунок 69 – Электромиограмма большой грудной мышцы пациента Ш. через 12 месяцев после проведённого лечения

4) разница в отстоянии лопаток: 0,6 см;

5) электронейрография плечевого сплетения (Рисунок 70)

а) амплитуда М-ответа 6,11 mV; б) терминальная латентность 3,55 мс

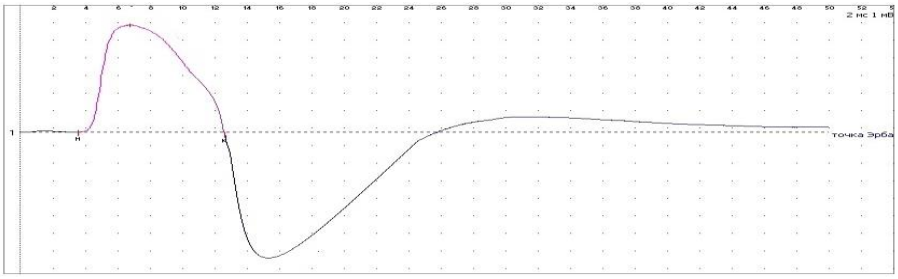

Рисунок 70 – Электронейрография плечевого сплетения пациента Ш. через 12 месяцев после проведённого лечения

На Рисунках 71 и 72 изображён внешний вид пациента Ш. через 12 месяцев после проведённого лечения. Определяется полное восстановление контуров оперированного сустава.

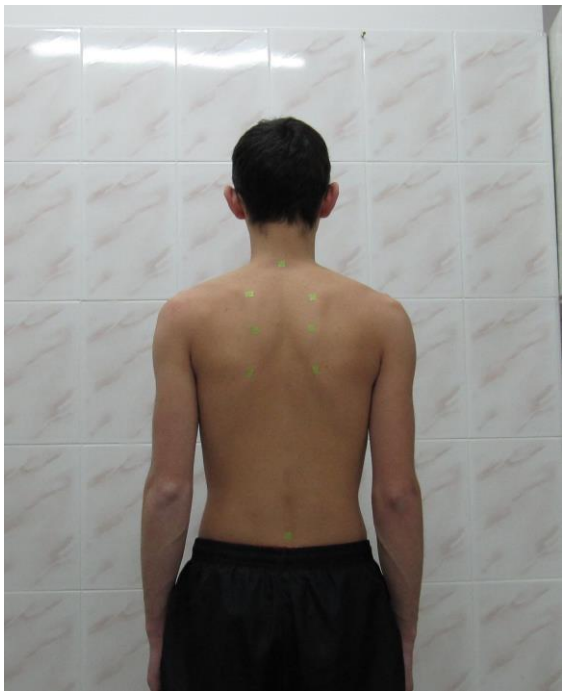

Рисунок 71 – Внешний вид пациента Ш. через 12 месяцев после проведённого лечения. Объём мышц надплечий одинаков

Рисунок 72 – Объем движений в плечевых суставах пациента Ш. через 12 месяцев после операции. Пациент способен отвести оперированную конечность до горизонтального положения, не ощущая дискомфорта

Пациент был обследован через 12 месяцев после проведённого оперативного вмешательства. Боли в области правого плечевого сустава в покое не беспокоили, отмечен дискомфорт при физической нагрузке. Было выявлено незначительное ограничение активных и пассивных движений в правом плечевом суставе: наружняя ротация и отведение. При физической нагрузке у больного не было необходимости использоваться бандажом на плечевой сустав.

При анализе результатов обследования пациентов обеих клинических групп выявлена сопоставимость полученных данных в раннем послеоперационном периоде, что может говорить о схожести течения в это время процессов регенерации тканей, повреждённых в ходе хирургического вмешательства. Однако в позднем послеоперационном периоде у пациентов основной группы отметили чёткую прямую связь между снижением клинических симптомов и процессами функционального восстановления поражённого плечевого сустава и верхней конечности в целом, при этом показатели результатов клинико-рентгенологических и функциональных методов обследования приближались к нормальным значениям. Мы связали это с тем, что у больных основной клинической группы удалось избежать ряда отрицательных факторов характерных для других операций.

Выполнение оперативного вмешательства по предложенному способу позволило добиться стабильности сустава в передней, передне-нижней и нижней плоскостях. Это позволило добиться адекватной стабилизации сустава и максимальному снижению опасности развития рецидивов. Благодаря ощущению большей стабильности в суставе и отсутствию страха повторного вывиха пациенты основной группы смогли лучше восстановить функцию конечности за счет повышения тонуса и силы мышц надплечья и возвращения необходимого объёма движений.

Глава 5. Сравнительный анализ результатов оперативного лечения больных с передне-нижним и нижним привычным вывихом плеча

5.1. Оценка результатов лечения пациентов с помощью системного многофакторного анализа и математического моделирования

Для получения объективной оценки эффективности различных способов хирургического лечения хронической нестабильности плечевого сустава, у пациентов обеих клинических групп, на основании числовых данных клинико-рентгенологических и функциональных методов обследования были рассчитаны интегральные показатели $\hat{X}$ вi, отображающие функциональное состояние верхней конечности. С применением полученных интегральных показателей выполнено построение математической модели функционального состояния поражённой верхней конечности, с последующим проведением анализа динамики его восстановительных процессов.

Интегральный показатель у всех больных до лечения составил: $\hat{X}$ вi = -0,39±0,04. Выраженное его отклонение от нормы свидетельствовало о значительном нарушении функции всей конечности.

В обеих подгруппах сравнения, у пациентов которых при лечении привычного вывиха плеча пользовались известными способами оперативных вмешательств, интегральные показатели рассчитывали до операции, в позднем и отдалённом послеоперационном периодах, то есть в сроки 3 и 12 месяцев после лечения.

В подгруппе С1 (пациенты, оперированные по способу А.Ф. Краснова и А.К. Повелихина) интегральный показатель в позднем послеоперационном периоде был равен: $\hat{X}$ вi = -0,33±0,04; в отдалённом послеоперационном периоде: $\hat{X}$ вi = -0,11±0,03 Полученные результаты показали улучшение в динамике функционального состояния верхней конечности (Таблица 11).

Таблица 11 – Коэффициенты влияния (P_i) различных показателей у пациентов подгруппы С1 до лечения, через 3 и 12 месяцев

Показатели	До лечения	Через 3 месяца после операции	Через 12 месяцев после операции
«Шкала-опросник»	52,33	261,66	261,66
«Карта оценки функции плечевого сустава»	3,9	3,9	3,9
электромиография надостной мышцы пик Max 1/ пик Max 2	364,32/ 128	328,16/ 4760,33	826,56/ 443,08
электромиография дельтовидной мышцы пик Max 1/ пик Max 2	936,23/ 39,95	1747,63/ 40,25	327,68/ 26,83
электромиография большой грудной мышцы пик Max 1/ пик Max 2	14,52/ 2,67	51,42/ 28,37	18,15/ 3,08
Разница в отстоянии лопаток	0,71/ 0,3	0,72/ 0,6	0,62/ 0,9
Нейрография плечевого сплетения	0,72/ 1,69	0,76/ 0,88	1,55/ 4,73
$\hat{X}$ ві	-0,39	-0,33	-0,11
δ ві	0,04	0,04	0,03

Пациенты подгруппы С2 группы сравнения, оперированные по способу В. Бристоу и М. Латарже, были обследованы в аналогичные сроки. Рассчитанный интегральный показатель в позднем послеоперационном периоде был равен: $\hat{X}$ в*i*

= -0,29±0,04; в отдалённом послеоперационном периоде: $\hat{X}$ вi = -0,09±0,03. Полученные результаты показали улучшение в динамике функционального состояния верхней конечности (Таблица 12).

Таблица 12 – Коэффициенты влияния (P_i) различных показателей у пациентов контрольной подгруппы С2 до лечения, в позднем и отдалённом послеоперационных периодах

Показатели	До лечения	Через 3 месяца после операции	Через 12 месяцев после операции
«Шкала-опросник»	52,33	261,66	261,66
«Карта оценки функции плечевого сустава»	3,9	3,9	3,9
электромиография надостной мышцы пик Max 1/ пик Max 2	364,32/ 128	328,16/ 4760,33	826,56/ 443,08
электромиография дельтовидной мышцы пик Max 1/ пик Max 2	936,23/ 39,95	1747,63/ 40,25	327,68/ 26,83
электромиография большой грудной мышцы пик Max 1/ пик Max 2	14,52/ 2,67	51,42/ 28,37	18,15/ 3,08
Разница в отстоянии лопаток	0,71/ 0,3	0,72/ 0,6	0,62/ 0,9
Нейрография плечевого сплетения	0,72/ 1,69	0,76/ 0,88	1,55/ 4,73
$\hat{X}$ вi	-0,39	-0,29	-0,09
δ вi	0,04	0,04	0,03

В основной группе пациентов, кому было выполнено оперативное вмешательство разработанным способом, производя тенодез сухожилия длинной головки бицепса плеча в углублённой межбугорковой борозде, с транспозицией части верхушки клювовидного отростка лопатки для укрепления передней стенки сустава, интегральный показатель в позднем послеоперационном периоде был равен: $\hat{X}$ вi = -0,26±0,06; в отдалённом послеоперационном периоде: $\hat{X}$ вi = -0,06±0,03 (Таблица 13).

Таблица 13 – Коэффициенты влияния (P_i) показателей у пациентов основной группы до лечения, в позднем и отдалённом послеоперационных периодах

Показатели	До лечения	Через 3 месяца после операции	Через 12 месяцев после операции
«Шкала-опросник»	52,33	52,33	16,35
«Карта оценки функции плечевого сустава»	3,9	3,9	3,9
электромиография надостной мышцы пик Max 1/ пик Max 2	364,32/ 128	295,20/ 205,71	3075,58/ 128
электромиография дельтовидной мышцы пик Max 1/ пик Max 2	413,74/ 39,95	672,16/ 42,93	88,26/ 26,83
электромиография большой грудной мышцы пик Max 1/ пик Max 2	14,52/ 2,67	71,69/ 2,67	22,76/ 1,21
Разница в отстоянии лопаток	0,71/ 0,3	0,62/ 0,7	0,53/ 0,9
Нейрография плечевого сплетения	0,72/ 1,69	0,58/ 27,03	0,57/ 37,84
$\hat{X}$ вi	-0,39	-0,26	-0,06
δ вi	0,04	0,05	0,05

Полученные результаты указывали на улучшение функционального состояния оперированного плечевого сустава и всей верхней конечности. Также нужно отметить, что интегральный показатель у пациентов этой группы через 12 месяцев после проведённого лечения, значительно повысился и приближался к норме.

Основываясь на полученных данных интегральных показателей была выстроена математическая модель функционального состояния поражённой верхней конечности больных обеих подгрупп сравнения и основной группы (Рисунок 73).

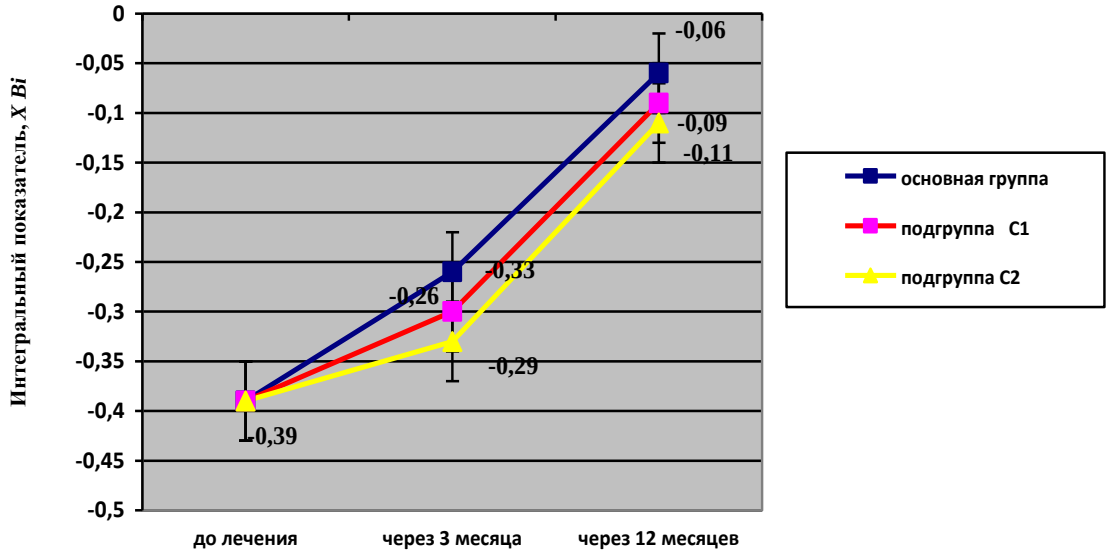

Рисунок 73 – Динамика изменения значений интегральных показателей математической модели функционального состояния верхней конечности у пациентов подгрупп группы сравнения и основной группы

Проведённый сравнительный анализ динамики роста интегральных показателей обеих клинических групп обнаружил её заметное различие в зависимости от способа проведённой операции. Через 3 месяца после проведённого лечения – девиация интегрального показателя в подгруппах сравнения (С1 $\hat{X}$ вi = -0,33±0,04; С2 $\hat{X}$ вi = -0,29±0,06) было больше, чем в

основной группе ($\hat{X}$ вi = -0,26±0,05), однако разница была не существенной. Сей факт можно объяснить идентичным течением процессов регенерации параартикулярных мягких тканей, повреждённых в процессе хирургического вмешательства, независимо от способа выполненной операции.

В отдалённом послеоперационном периоде – спустя 12 месяцев после лечения, – различие в отклонении интегральных показателей было более существенным. У пациентов подгрупп сравнения отклонение интегральных показателей составило: С1 $\hat{X}$ вi = -0,11±0,03, и С2 $\hat{X}$ вi = -0,09±0,03, в то время как у больных основной группы оно было равно $\hat{X}$ вi = -0,06±0,05, приблизившись к нормальному значению.

Достоверно меньшее отклонение интегрального показателя в основной группе связано с сохранением нестабильности в плечевом суставе у больных в обеих подгруппах сравнения. В то время как адекватная стабилизация плечевого сустава у пациентов основной группы дала возможность им более полноценно провести реабилитационное лечение с максимально возможным восстановлением функцию конечности.

5.2. Обоснование эффективности трёхкомпонентного способа хирургического лечения больных с привычным вывихом плеча с позиций доказательной медицины

Для оценки эффективности лечения хронической нестабильности плечевого сустава с применением обозначенных способов оперативного лечения мы проанализировали полученные результаты, основываясь на принципах доказательной медицины. Все расчёты были выполнены по схеме, разработанной Г.П. Котельниковым, А.С. Шпигелем (2012).

Результаты оперативного лечения пациентов анализировали, спустя 12 месяцев после операции. К этому периоду за благоприятный исход мы принимали следующие клинико-функциональные результаты у пациентов: сумму баллов по «шкале-опроснику» от 49 до 60, сумму баллов по «карте оценки функции

плечевого сустава» от 13 до 8 и результаты функциональных методов исследования, составляющие от 70 до 90% от нормальных показателей.

За неблагоприятный исход лечения пациентов к 12 месяцу считали выявление у пациентов следующих показателей: сумму баллов по «шкале-опроснику» от 35 до 48, по «карте оценки функции плечевого сустава» от 19 до 14 и результаты функциональных методов исследования, составляющие до 70 процентов от нормальных показателей.

После подсчёта суммы баллов по двум шкалам и процентного соотношения миографии мышц мы отмечали наличие или отсутствие неблагоприятного эффекта с занесением результата в Таблицу 14.

Таблица 14 – наличие или отсутствие неблагоприятных исходов в наблюдаемых группах пациентов.

Группы пациентов	Есть	Нет	Всего
Подгруппа С1	30	12	42
Подгруппа С2	17	2	19
Основная группа	13	33	46

По полученным результатам исследования по «шкале-опроснику», «карте оценки функции сустава», данным функциональных методов обследования, показатели были лучшими в основной группе. Несколько хуже были в подгруппе С2 (пациенты, оперированные по способу В. Бристоу и М. Латарже) и затем в подгруппе С1 (пациенты, оперированные по способу А.Ф. Краснова и А.К. Повелихина).

Эти показатели были наиболее выраженными при осмотре в отдалённый послеоперационный период. Однако, выраженность основных клинических симптомов (болевой синдром, ощущение нестабильности а суставе и ограничений движений) была выше в подгруппе С2 (пациенты, оперированные по способу В. Бристоу и М. Латарже). На наш взгляд это, в значительной степени было связано,

в том числе и с обширностью вмешательства. Показатели обеих подгрупп группы сравнения были сопоставимы и близки по полученным цифровым значениям. В связи с этим, сравнивали результаты основной группы и группы сравнения в целом (Таблица 15).

Таблица 15 – Количество больных с осложнениями при предлагаемой операции (основная группа), по сравнению с пациентами, оперированными общепринятыми способами (группа сравнения)

Группы пациентов	есть	Нет	Всего
Основная	13(A)	33(B)	46(A+B)
Группа сравнения	47 (C)	14(D)	61(C+D)

Как видно из Таблицы 15 у больных, оперированных предлагаемой операцией (основная группа) по сравнению с пациентами у которых проводилось традиционное лечение (группа сравнения), неблагоприятные исходы наблюдались значительно реже: 28% против 78% соответственно.

Основные критерии доказательной медицины при оценке эффективности предложенного способа представлены в Таблице 16.

Снижение абсолютного риска равно 50% при доверительном интервале 28-65%. Это означает, что число больных, которых необходимо лечить (ЧБНЛ), применяя предложенный способ операции равно 2 (доверительный интервал 2-4). Снижение относительного риска - 64% при ДИ 36-83%. Значения более 50% характеризует клинически значимый эффект. Отношение шансов 0,11 при доверительном интервале 0,04-0,31, то есть риск возникновения неблагоприятных исходов значительно меньше

Таблица 16 – Ключевые показатели эффективности оперативных вмешательств, примененных в разных группах пациентов

Группы пациентов	Показатели							
	ЧИЛ %	ЧИК %	СОР % 95% ДИ	САР % 95% ДИ	ЧБНЛ 95% ДИ	ОШ 95% ДИ	χ^2	Р
Все осложнения								
Группа сравнения и основная группы	28	78	64 36-83	50 28-65	2 2-4	0,11 0,04-0,31	17,9	p < 0,001

.

Таким образом, наиболее значимые показатели эффективности вмешательств оказались у больных, оперированных с использованием разработанного трехкомпонентного способа операции. Это свидетельствуют о клинической значимости полученных результатов и целесообразности применения предлагаемого способа лечения в практическом здравоохранении.

ЗАКЛЮЧЕНИЕ

Около 60% первичных травматических вывихов плеча переходят в хроническую форму – привычный вывих. В значительной мере, это следствие недостатков их лечения. Привычный вывих плеча является довольно частой патологией, поражающей лиц молодого и среднего возраста (около 80%), что отражает высокую социально-экономическую значимость проблемы. В большинстве случаев данное заболевание требует оперативного вмешательства, поскольку консервативные способы, как правило, не приносят значительного клинического эффекта.

Проблема стабилизации головки плечевой кости при сохранении функции плечевого сустава существует длительное время, при этом поиск оптимальных способов её решения продолжается и по сей день. Одним из основных осложнений в результате лечении этой патологии является развитие рецидивов вывихов. Рецидивы могут возникнуть при любой форме нестабильности плечевого сустава. Наиболее часто это происходит при передне-нижней и нижней нестабильности плечевого сустава, хотя её процент и не высок (до 15-20%).

В процессе выполнения данной работы нами был проведён анализ опыта диагностических исследований и оперативного лечения 107 больных с передне-нижними и нижними привычными вывихами плеча. Все изученные пациенты находились на лечении в клинике травматологии, ортопедии и экстремальной хирургии имени академика РАН А.Ф. Краснова Самарского государственного медицинского университета с 2008 по 2016 годы.

Критериями включения пациентов в исследование были: наличие посттравматического привычного передне-нижнего или нижнего вывиха плеча; возраст старше 18 и моложе 60 лет; отсутствие декомпенсации по сопутствующим соматическим заболеваниям. Критериями исключения из исследования были: верифицированная дисплазия плечевого сустава или его элементов; повреждение Хилл-Сакса; отказ пациента от участия в исследовании на любом этапе лечения;

наличие у больного сопутствующей соматической патологии в стадии декомпенсации или остром периоде.

Пациенты, отобранные для участия в исследовании, путём простой блоковой выборки были разделены на две клинические группы, внутри которых подходы к обследованию, дооперационной подготовке и послеоперационному ведению не отличались.

Группу сравнения составили 61 человек (57%), которым были выполнены оперативные вмешательства с использованием известных способов – способа А.Ф. Краснова и А.К. Повелихина и способа М. Латарже- В. Бристоу и (Latarjet-Bristow) . Способ А.Ф. Краснова и А.К. Повелихина (Авторское свидетельство, SU № 1667848 от 7.08.1991г.) заключался в транспозиции и тенодезе сухожилия длинной головки двуглавой мышцы плеча, укреплённого аллогенным трансплантатом под основание остеотомированного большого бугорка. Формирование дополнительной собственной связки плеча было направлено на снижение вероятности повторного смещения головки плечевой кости по передне-нижнему и нижнему векторам. Операции данным способом были выполнены 42 пациентам (подгруппа С1).

Способ М. Латарже и В. Бристоу позволял за счёт формирования жёсткой преграды на переднем крае суставной поверхности лопатки стабилизировать головку плеча в направлении переднего вектора смещения. Способ применен при лечении 19 больных (подгруппа С2).

В основную группу вошли 46 пациентов (43%), при оперативном лечении которых был применен разработанный трехкомпонентный способ хирургического лечения привычного вывиха плеча.

На кафедре и в клинике травматологии, ортопедии и экстремальной хирургии имени академика РАН А.Ф. Краснова Самарского государственного медицинского университета предложен способ оперативного лечения больных с

передне-нижним и нижним привычным вывихом плеча, учитывающий векторы смещения головки плечевой кости.

Предложенный способ оперативного лечения пациентов с передне-нижней и нижней хронической нестабильностью плеча, включал в себя 3 основных элемента.

Первым этапом, для предупреждения смещения головки плеча вниз, выполняли тенодез сухожилия длинной головки двуглавой мышцы в углублённой межбугорковой борозде плечевой кости, с обкладыванием трансплантатами и трансоссальной фиксацией (Патент РФ на изобретение № 2223058, от 10 февраля 2004г.).

Вторым этапом производили транспозицию фрагмента клювовидного отростка на передне-нижний край суставного края лопатки и его фиксацию. Как правило, использовали около 2/3 тела клювовидного отростка, свободного или на питающей мышечной ножке.

Третьим этапом выполняли укрепление переднего отдела плечевого сустава, путем транспозиции части волокон малой грудной мышцы в область большого бугорка плечевой кости и их последующей трансоссальной фиксацией. Это позволяло добиться укрепления передней стенки сустава и предупреждения вывиха головки плеча кпереди.

Особенностью данного способа является трехкомпонентный состав вмешательства: тенодез сухожилия длинной головки бицепса плеча, восполнение дефекта передне-нижнего края суставной поверхности лопатки и мышечной пластики передней стенки сустава.

Для проведения обследования пациентов был сформулирован комплекс клинических и инструментальных методов обследования. Он включал в себя опрос жалоб, осмотр, физикальные и инструментальные исследования (рентгенография, электромиография, электронейрография, МРТ, трехмерное

сканирование). Кроме изложения жалоб, больные обеих клинических групп отвечали на вопросы анкеты - «шкалы-опросника». Объективную клиническую картину формировали на основании полученных данных осмотра и фиксировали их в «карте оценки функции плечевого сустава».

Больных осматривали перед проведением оперативного вмешательства, через 2 недели после выполнения операции, в момент выписки из стационара. Затем повторное обследование проводили через 3 месяца после операции (поздний послеоперационный период), поскольку в эти сроки завершались репаративные процессы в оперированном плечевом суставе и окружающих тканях, и через 12 месяцев (отдалённый послеоперационный период), когда можно судить о максимально возможном восстановлении функции конечности.

Для определения эффективности проведённого лечения нами был произведён системный многофакторный анализ результатов с построением математической модели функционального состояния поражённой верхней конечности. Поскольку основной целью проводимых мероприятий являлось восстановление функции поражённой верхней конечности, вычисление интегральных показателей выполняли на основании до - и послеоперационных результатов обследования больных с помощью методов, объективно характеризующих динамику изменения функционального состояния исследуемого сегмента опорно-двигательной системы.

Весь полученный разнородный цифровой материал подвергали статистической обработке. Первоначально получали максимально возможную количественную информацию. После чего производили математическое сопоставление показателей с аналитическим описанием закономерностей. Далее проводили логический и математический анализ полученных результатов, их обобщение и осуществление системного многофакторного анализа вычисленных показателей с построением математической модели функционального состояния

верхней конечности, которая дала возможность обосновать теоретические положения, полученные в ходе исследования.

Результаты исследования анализировали с помощью традиционных методов описательной статистики с использованием вариационного, регрессионного, дисперсионного и системного многофакторного анализа.

Во всех программах анализа уровень надёжности /Р/ принимали равным 0,95; допустимую ошибку /Е/ принимали равной 5%.

Для оценки эффективности вмешательства (снижение числа неблагоприятных исходов в основной группе) рассчитывали показатели доказательной медицины.

В процессе проведения научного исследования и выполнения оперативных вмешательств, нами были выработаны критерии, которые можно считать показаниями к выполнению операции по предлагаемому способу. Они учитывали особенности жалоб пациента, анамнеза, клинического осмотра, результатов лучевых и функциональных методов исследования, которые свидетельствовали о передне-нижнем и нижнем векторе смещения головки плечевой кости при привычном вывихе.

После выполнения оперативного вмешательства всем пациентам осуществляли иммобилизацию торако-брахиальной повязкой типа Дезо. Сроки иммобилизации для оперированной конечности составляли 8 недель. После снятия иммобилизирующей повязки пациентам был проведен курс реабилитационного лечения, включающий физиотерапию, ЛФК и механотерапию.

Послеоперационное ведение пациентов обеих клинических групп принципиально не отличалось.

Все пациенты основной группы и большинство пациентов контрольной группы были обследованы с применением предложенного диагностического

комплекса до проведенного лечения, через 3 и 12 месяцев, для снятия контрольных параметров.

По полученным результатам инструментальных исследований, данных «шкалы-опросника» и «карты оценки функции плечевого сустава», были вычислены интегральные показатели ($\hat{X}$ вi), отражающие функциональное состояние оперированного плечевого сустава и поражённой верхней конечности в целом.

На основании полученных интегральных показателей была построена математическая модель функционального состояния поражённой верхней конечности пациентов обеих клинических групп с последующим проведением анализа динамики процессов его восстановления в процессе лечения.

В позднем послеоперационном периоде – через 3 месяца после операции – девиация интегрального показателя в подгруппах сравнения (С1 $\hat{X}$ вi = -0,33±0,04; С2 $\hat{X}$ вi = -0,29±0,06) было больше, чем в основной группе ($\hat{X}$ вi = -0,26±0,05), однако эта разница была малозначительной, что можно объяснить одинаковым течением процессов регенерации параартикулярных мягких тканей в это время, повреждённых в процессе хирургического вмешательства, независимо от способа выполненной операции. В отдалённом послеоперационном периоде – спустя 12 месяцев после проведённого лечения, – разница отклонения интегральных показателей была более заметной. У пациентов подгрупп сравнения отклонение интегрального показателя было равно: С1 $\hat{X}$ вi = -0,11±0,03, и С2 $\hat{X}$ вi = -0,09±0,03, в то время как у больных основной группы оно достигло $\hat{X}$ вi = -0,06±0,05, приблизившись к нормальному значению (рис. 95).

Достоверное снижение отклонения интегрального показателя у пациентов основной группы, связано с сохранением у пациентов контрольной группы нестабильности в суставе. В то время как адекватная стабилизация плечевого

сустава у пациентов основной группы позволила им более полноценно провести реабилитационные мероприятия и лучше восстановить функцию конечности.

Для проведения оценки эффективности различных способов оперативного лечения мы проанализировали полученные результаты с позиций доказательной медицины. Все расчёты были выполнены по схеме, предложенной Г.П. Котельниковым, А.С. Шпигелем (2012).

По полученным результатам исследования по «шкале-опроснику», «карте оценки функции сустава», данным функциональных методов обследования, показатели были лучшими в основной группе. Несколько хуже были в подгруппе С2 (пациенты, оперированные по способу В. Бристоу и М. Латарже) и затем в подгруппе С1 (пациенты, оперированные по способу А.Ф. Краснова и А.К. Повелихина). Эти показатели были наиболее выраженными при осмотре в отдалённый послеоперационный период. Однако, выраженность основных клинических симптомов (болевой синдром, ощущение нестабильности а суставе и ограничений движений) была выше в подгруппе С2 (пациенты, оперированные по способу В. Бристоу и М. Латарже).

После расчётов результатов исследования стало видно: у больных оперированных предлагаемой операцией (основная группа) по сравнению с пациентами у которых проводилось традиционное лечение (группа сравнения), неблагоприятные исходы (наличие болевого синдрома, ограничения движений в суставе, ощущение нестабильности в плечевом суставе) наблюдались реже: 28% и 78% соответственно. Снижение абсолютного риска оказалось равным 50% при доверительном интервале 28-65%. Снижение относительного риска - 64% при доверительном интервале 36-83%.

Анализируя результаты лечения пациентов с передне-нижним и нижним привычным вывихом плеча, которым было проведено оперативное вмешательство с применением предложенного способа, можно сделать вывод о его эффективности. Об этом свидетельствуют значения интегрального показателя в позднем и отдалённом послеоперационных периодах, приближающиеся к

нормальным значениям; более полное восстановление функции оперированного плечевого сустава и верхней конечности в целом.

ВЫВОДЫ

1. Проведённый анализ результатов лечения пациентов с передне-нижним и нижним привычным вывихом плеча с применением способов оперативных вмешательств А.Ф. Краснова – А.К. Повелихина и М. Латарже-В. Бристоу показал наличие в послеоперационном периоде относительно высокого процента рецидивов вывихов (6-11%), сохранение у пациентов болевого синдрома и ограничения объема движений в плечевом суставе.

2. Диагностический комплекс, включающий «шкалу-опросник» для пациентов, «карту оценки функции плечевого сустава», набор лучевых и функциональных методов исследования, позволил определить оптимальную тактику лечения пациентов и оценить в динамике состояние их плечевого сустава.

3. Трехкомпонентный способ оперативного лечения пациентов, включающий выполнение тенодеза сухожилия длинной головки двуглавой мышцы плеча, восполнение дефекта передне-нижнего или нижнего края суставной поверхности лопатки и пластику передней стенки сустава позволяет добиться стабильности сустава в передне-нижней и нижней плоскостях.

4. Новый инструмент для транспозиции мышц и сухожилий снижает травматизацию мягких тканей, что благотворно влияет на репаративные процессы в зоне вмешательства, облегчает процесс выполнения операции и сокращает время её проведения.

5. Системный многофакторный анализ результатов лечения и построение математической модели верхней конечности показали значительное улучшение функционального состояния плечевого сустава и верхней конечности в целом через 12 месяцев после вмешательства в группе пациентов, которым применяли разработанный трехкомпонентный способ операции (повышение интегрального показателя с $\hat{X}$ вi = -0,39±0,04 до лечения до $\hat{X}$ вi = -0,06±0,05, против увеличения $\hat{X}$ вi = -0,11±0,04 и $\hat{X}$ вi = -0,09±0,03 в подгруппах группы сравнения.

6. Отдаленные результаты лечения, проанализированные с помощью критериев доказательной медицины, свидетельствуют об эффективности трехкомпонентного способа оперативного лечения больных с передне-нижним и нижним привычным вывихом плеча, снижении абсолютного риска вмешательства на 50%, снижение относительного риска на 64%.

ПРАКТИЧЕСКИЕ РЕКОМЕНДАЦИИ

1.Для выбора способа и определения необходимого объема вмешательства у пациентов с передне-нижним и нижним привычным вывихом плеча целесообразно проводить обследование с применением предложенного клинико-функционального диагностического комплекса.

2. С целью обеспечения восстановления функции конечности и стабильности в плечевом суставе пациентам с передне-нижним и нижним привычным вывихом плеча, целесообразно примение трёхкомпонентного способа оперативного вмешательства, включающего тенодез сухожилия длинной головки двуглавой мышцы плеча, восполнение дефекта передне-нижнего или нижнего края суставной поверхности лопатки и пластику передней стенки сустава

3.Разработанный инструмент для транспозиции мышц и сухожилий целесообразно использовать при выполнении третьего этапа оперативного вмешательства - перемещении волокон малой грудной мышцы и стабильной трансоссальной фиксации их к плечевой кости при укреплении переднего отдела сустава.

4. Для объективной оценки процессов функционального восстановления верхней конечности в процессе лечения и коррекции восстановительных мероприятий рекомендуется выполнение комплексного клинико-рентгенологического и функционального обследования пациентов через 3 и 12 месяцев после оперативного вмешательства.

ПЕРСПЕКТИВЫ ДАЛЬНЕЙШЕЙ РАЗРАБОТКИ ТЕМЫ

Усовершенствование способов стабилизации плечевого сустава должно быть направлено на улучшение функционального состояния конечности, увеличение продолжительности сохранения хорошего результата лечения и оптимального качества жизни пациента. Это может быть достигнуто путем разработки новых малоинвазивных способов оперативного лечения привычных вывихов плеча, в том числе с применением видеоартроскопической техники; сокращением периода иммобилизации верхней конечности в постоперационном периоде; подбором оптимального комплекса реабилитационных мероприятий.

ПЕРЕЧЕНЬ УСЛОВНЫХ СОКРАЩЕНИЙ

МРТ – магнионо-резонансная томография

СамГМУ – Самарский государственный медицинский университет

СПИСОК ЛИТЕРАТУРЫ

1. Абдуразаков У.А. Метод лечения привычного вывиха плеча. [Текст] / У.А. Абдуразаков, А.У. Абдуразаков // Вестник Алматинского государственного института усовершенствования врачей. 2016. № 3. С. 25-28.

2. Абдуллаев Р.Я. Ультразвуковая диагностика импиджмент-синдрома плечевого сустава. [Текст] / Р.Я. Абдуллаев, Т.А. Дудник // Український радіологічний журнал. 2010. Т. 18. № 2. С. 149-151.

3. Атлас анатомии человека: В 4 т. / под ред. Р.Д. Синельникова. - М.: Новая волна, 2016. -Т. 2.-140 с.

4. Акимкина А.М. Возможности магнитно-резонансной томографии в диагностике нестабильности плечевого сустава. [Текст] / А.М. Акимкина, Е.Н. Гончаров, А.В. Родионов, И.А. Знаменский, Е.А. Юматова. // Журнал научных статей Здоровье и образование в XXI веке. 2012. Т. 14. № 4. С. 499-503.

5. Али Бен Салем Шаях. МР - диагностика повреждений вращательной манжеты плечевого сустава [Текст] / Али Бен Салем Шаях // V научно-практическая конференция. Современные тенденции комплексной диагностики и лечения заболеваний скелетно-мышечной системы. Сборник статей. - Москва, 2004.- С.22-26.

6. Архипов, С.В. Плечо. Современные хирургические технологии [Текст] / С.В. Архипов, Г.М. Кавалерский. – М.: Медицина, 2009. С. – 192.

7. Архипов, С.В. Критический анализ применения различных методов артроскопических стабилизирующих операций на плечевом суставе [Тест] / СВ. Архипов, Д.В. Кузнецов // Новые технологии в лечении и реабилитации больных с патологией суставов: Материалы науч.-практ. конф. - Курган, 2004. - С. 25-27.

8. Аскерко Э.А. Индексная шкала оценки функции плечевого сустава. [Текст] / Э.А. Аскерко, В.П. Декайло, В.В. Цушко. // Новости хирургии. 2012. Т. 20. № 1. С. 100-104.

9. Аскерко Э.А. Сонография плечевого сустава. [Текст] / Э.А. Аскерко, В.П. Декайло // Журнал Гродненского государственного медицинского университета. 2010. № 2 (30). С. 68-71.

10. Аятов А.С. Наш опыт лечения привычного вывиха плеча. [Текст] / А.С. Аятов, С.А. Джумабеков, Б.С. Анаркулов, Э.А. Байгараев // Вестник КГМА им. И.К. Ахунбаева. 2015. № 3. С. 101-102.

11. Васильев, В.Ю. Хирургическое лечение рецидивирующей нестабильности плечевого сустава [Текст] / В.Ю. Васильев, В.В. Монастырев // Бюллетень Восточно-Сибирского научного центра СО РАМН. -2008. № 4. С. 104-105.

12. Варшавский, Ю.В. О медицинской помощи при травмах костно-мышечной системы [Текст] / Ю.В. Варшавский, М.С. Халезова // V научно-практичекая конференция. Современные тенденции комплексной диагностики и лечения заболеваний скелетно-мышечной системы. Сборник докладов. - Москва, 2004. - СЗ-10.

13. Верещагин, Н.А. Оперативное лечение привычного вывиха плеча [Текст] / Н.А. Верещагин [и др.]. // Травматология и ортопедия России. 2005. № 3. С. 45-47.

14. Гладков Р.В. Результаты стабилизации плечевого сустава по модифицированной методике Бристоу-Латарже с артроскопическим сопровождением. [Текст] / Р.В. Гладков, О.В. Рикун, Д.В. Аверкиев, А.С. Гранкин // Травматология и ортопедия России. 2014. № 2 (72). С. 85-92.

15. Голоденко, А.И. Стабилизация плечевого сустава методом дистракционного лигаменто-капсуло-тенодеза при переднем привычном вывихе плеча [Текст] : дисс. … канд. мед. Наук: 14.00.22 / А.И. Голоденко; [Место защиты: ГУ «Новосибирский научно-исследовательский институт травматологии и ортопедии»]. – Новосибирск, 2004. – 102 с.

16. Голоденко, А.И. Лигаменто-капсуло-тенодез в оперативном лечении привычного вывиха плеча [Текст] / А.И. Голоденко, А.А. Коломиец, А.В. Брюханов // Гений ортопедии. -2004. - № 1. – С. 126-128.

17. Гомонай И.В. Повреждение Hill-Sachs: актуальность, клиника, диагностика, лечение, влияние на стабильность плечевого сустава (обзор литературы) [Текст] / И.В. Гомонай, А.С. Страфун // Вісник ортопедії, травматології та протезування. 2014. № 2 (81). С. 70-74.

18. Гончаров, Е.Н. Магнитно-резонансная томография в диагностике повреждений мягкотканых структур плечевого сустава [Текст] / Е.Н. Гончаров, А.М. Акимкина, И.А. Знаменский, С.М. Чибисов, И.В. Лисаченко, Е.А. Юматова // Фундаментальные исследования. – 2012. - № 7 (часть 1). – С. 76-79.

19. Григорьева, Е.В. Магнитно-резонансная томография плечевого сустава [Текст] / Е.В. Григорьева, Ф.М. Ахмеджанов // Атлас. – М.: Аз., 2009 – 104 с.

20. Даниленко О.А. Организационные и клинические вопросы оказания помощи больным в травматологии и ортопедии [Текст] / О.А. Даниленко, Е.Р. Макаревич // Сборник тезисов XII межрегиональной научно-практической конференции. 2016. С. 25.

21. Даниленко, О.А. К вопросу о лечении передней посттравматической нестабильности с импрессионным дефектом головки плечевой кости [Текст] / О.А. Даниленко, Е.Р. Макаревич, А.И. Кмит // Развитие травматологии и ортопедии в республике Беларусь на современном этапе : материалы VIII съезда травматологов и ортопедов Респ. Беларусь. Минск, 2008. С. 60-62.

22. Длясин, Н.Г. Современные методы лечения привычного вывиха плеча (обзор литературы) [Текст] / Н.Г. Длясин, А.И. Норкин, С.А. Грамма, В.Ю. Горшков, А.В. Деревянов // Саратовский научно-медицинский журнал. – 2010. Том 6, № 3. – С. 687-692.

23. Длясин Н.Г. Способ лечения заднего привычного вывиха плеча. [Текст] / Н.Г. Длясин, И.А. Норкин, А.И. Норкин, Д.И. Анисимов, Г.Н. Длясин // патент на изобретение RUS 2445037 18.11.2010.

24. Ибрагимов Д.И. Хирургическое лечение привычного вывиха плеча с повреждением вращающей манжеты [Текст] / Д.И. Ибрагимов, М.Ж. Азизов // Гений ортопедии. 2011. №1. С. 5-7

25. Измалков С.Н. Устройство для разработки плечевого сустава. [Текст] / С.Н. Измалков, И.О. Гранкин // патент на полезную модель RUS 95515 08.02.2010

26. Имаметдинова Г.Р. Алгоритм клинического исследования суставов верхних конечностей (плечевой сустав). [Текст] / Г.Р. Имаметдинова // РМЖ. 2016. Т. 24. № 2. С. 59-64.

27. Карасёв Е.А. Артроскопическая стабилизация плечевого сустава при привычном вывихе плеча [Текст] / Е.А. Карасёв, Т.Ю. Карасёва // Гений ортопедии. 2014. №1. С. 5-8.

28. Каралин А.Н. Биомеханика плевого пояса и плевого сустава. [Текст] / А.Н. Каралин, А.З. Волков // Здравоохранение Чувашии. 2013. № 4 (36). С. 40-43.

29. Караулов С.А. Острый болевой синдром в области плечевого сустава. [Текст] / С.А. Караулов, В.П. Бойков, Е.М. Караулова, К.С. Чермаков // Медицинская сестра. 2014. № 1. С. 18-21.

30. Коломиец, А.А. Первый опыт применения пристеночной остеотомии шейки плечевой кости в лечении привычного вывиха плеча [Текст] / А.А. Коломиец, А.И. Голоденко, В.Д. Вигель // Гений ортопедии. 2010. №3. С. 75-78.

31. Коломиец, А.А. Направленный лигаменто-капсуло-тенодез в оперативном лечении привычного вывиха плеча [Текст] / А.А. Коломиец, А.И. Голоденко, В.Д. Вигель // Гений ортопедии. – 2009. - № 2. – С. 113-116.

32. Кондырев Н.М. Способ ранней диагностики повреждений вращающей манжеты плеча. [Текст] / Н.М. Кондырев, С.С. Копенкин, А.В. Скороглядов // Вестник Российского университета дружбы народов. Серия: Медицина. 2015. № 4. С. 69-74.

33. Королёв, А.В. Роль лучевой диагностики в артроскопической хирургии стационара кратковременного пребывания [Текст] / А.В. Королев, Ю.О.

Кузьмина, С.Ю. Дедов, Г.В. Федрук, Н.В. Загородний // V научно-практическая конференция. Современные тенденции комплексной диагностики и лечения заболеваний скелетно-мышечной системы. Сборник докладов. - Москва, 2004. – С. 7-8.

34. Котельников, Г.П. Хирургическое лечение акромиальных вывихов ключицы [Текст] / Г.П. Котельников, В.С. Стуколов, А.П. Чернов // Травматология и ортопедия: Современность и будущее. Материалы Международного конгресса. -Москва, 2003.- С. 246 – 247.

35. Котельников Г.П. Закрытые травмы конечностей. [Текст] / Котельников Г.П., Мирошниченко В.Ф. // Руководство для врачей. «ГЭОТАР-Медиа», 2009. С. 260-261.

36. Котельников Г.П. Доказательная медицина. Научно обоснованная медицинская практика. [Текст] / Котельников Г.П., Шпигель А.С. // монография. «ГЭОТАР-Медиа», 2012. 242 с.

37. Котельников Г.П., Повреждение и заболевания мягкотканых структур плечевого пояса. [Текст] / Г. П. Котельников, А. П. Чернов, А. К. Повелихин // Гос. бюджетное образовательное учреждение высш. проф. образования "Самарский гос. мед. ун-" М-ва здравоохранения и социального развития Российской Федерации. Самара, 2012.

38. Лазарев И.А. Влияние сочетанной костной патологии на стабильность плечевого сустава. [Текст] / И.А. Лазарев, С.С. Страфун, И.В. Гомонай, М.В. Скибан // Вісник ортопедії, травматології та протезування. 2014. № 1 (80). С. 41-46.

39. Лазко, Ф.Л. Лечение больных с травматической и дегенеративно-дистрофической патологией коленного и плечевого суставов с использованием гольмиевого лазера при артроскопии [Текст] / Ф.Л. Лазко // автореф.дис.докт.мед.наук. - Москва, 2004. - 35 с.

40. Лазко, Ф.Л. Диагностика и лечение заболеваний и повреждений плечевого сустава [Текст] / Ф.Л. Лазко, Н.В. Загородний, А.Б. Степанов // V научно-практическая конференция. Современные тенденции комплексной

диагностики и лечения заболеваний скелетно-мышечной системы. Сборник докладов. - Москва, 2004.- С. 159 - 163.

41. Магнитно-резонансная томография в диагностике травматических изменений плечевого и коленного суставов [Текст] / Г.Е. Труфанов, В.М. Шаповалов, И.А. Вихитинская [и др.] // ЭЛБИ.- СПб., 2010. – 144 с.

42. Маланин Д.А. Операция Bristow-Latarjet: комплексная оценка состояния плечевого сустава и результатов лечения. [Текст] / Д.А. Маланин, А.С. Трегубов, А.И. Норкин, С.В. Грунин, А.Л. Жуликов // Вестник Волгоградского государственного медицинского университета. 2016. № 1 (57). С. 68-74.

43. Матвеев, Р.П. Анализ результатов лечения первичного травматического вывиха плеча [Текст] / Р.П. Матвеев, В.А. Асланов // Травматология и ортопедия России.- 2011. - № 1. – С. 96-100.

44. Монастырев В.В. Отдаленные результаты хирургического лечения посттравматической передней нестабильности плечевого сустава при костном дефекте суставного отростка лопатки. [Текст] / В.В. Монастырев, М.Э. Пусева, А.Н. Рудаков, Н.С. Пономаренко // Бюллетень Восточно-Сибирского научного центра Сибирского отделения Российской академии медицинских наук. 2015. № 6 (106). С. 27-34.

45. Морозов, С.П. Многоцентровой анализ диагностической точности магнитно-резонансной томографии коленного сустава [Текст] / С.П. Морозов, С.К. Терновой // Вестник РГМУ. – М., 2009. - № 5. – С. 20-25.

46. Мицкевич В.А. Нестабильность плечевого сустава. [Текст] / В.А. Мицкевич // *Consilium Medicum.* 2004.- №2. – С. 87-92.

47. Митинская, И.Н. Современные методы диагностики в травматологии и ортопедии [Текст] / И.Н. Митинская // Современные технологии в травматологии, ортопедии: ошибки и осложнения - профилактика, лечение. Международный конгресс. Сборник тезисов. - Москва, 2004. -С. 103-104.

48. Новиков М.Л. Травматические повреждения плечевого сплетения и современные способы хирургической коррекции. Часть II. Тактика лечения повреждений плечевого сплетения. [Тект] / М.Л. Новиков, Т.Э. Торно // Нервно-мышечные болезни – 2013. №1. –С.18-25.

49. Норкин И.А. Эндопротезирование плечевого сустава. [Текст] / И.А. Норкин, Н.Г. Длясин, Н.Х Бахтеева // Информационное письмо - Саратов, 2008.

50. Норкин И.А. Травматология и ортопедия. [Текст] / И.А. Норкин, Н.Х. Бахтеева, В.А. Митрофанов, А.В. Зарецков, В.В. Зарецков, Ю.А. Барабаш, В.Н. Белоногов, В.Б. Богатов, С.И. Киреев, Д.А. Марков, М.С. Эдиев // учебное пособие – Саратов, 2011.

51. Повелихин А.К. Новые подходы к проблеме диагностики и реабилитации больных с привычным вывихом плеча. [Текст] / А.К. Повелихин // Диссертация на соискание учёной степени доктора медицинских наук. Самара 1996.

52. Повелихин А.К. Лечебная физкультура в системе медицинской реабилитации у больных с привычным вывихом плеча. [Текст] / А.К. Повелихин, И.В. Карелина // Анналы травматологии и ортопедии. 1995. № 1. С. 37.

53. Прохоренко В.М. Роль дисплазии гленоида в патогенезе хронической нестабильности плечевого сустава. [Текст] / В.М. Прохоренко, П.В. Филипенко, С.М. Фоменко, Н.Н. Плотникова // Травматология и ортопедия в России.2015. № 2, С. 74-79.

54. Пирожкова Т.А. Плечевой сустав: определение функции. [Текст] / Т.А. Пирожкова, А.Ю. Мозговых // Медико-социальные проблемы инвалидности. 2015. №1, С. 57-60.

55. Свешников, А.А. Современные тенденции в изучении минеральной плотности костей скелета в возрастном аспекте [Текст] / А.А. Свешников // V

научно-практическая конференция. Современные тенденции комплексной диагностики и лечения заболеваний скелетно-мышечной системы. Сборник докладов. - Москва, 2004.- С. 149 – 151.

56. Симонян А.Г. Результаты оперативного лечения первичных вывихов плеча. [Текст] / А.Г. Симонян // Евразийский научный журнал. 2015. № 12. С. 548-550.

57. Симонян А.Г. Оперативное лечение вывихов плеча в остром периоде: материалы и методы. [Текст] / А.Г. Симонян // Евразийский научный журнал. 2016. № 1. С. 39-43.

58. Скворцов Д.В. Электромиографическое исследование мышц в клиническом анализе движений плечевого сустава. [Текст] / Д.В. Скворцов, С.Н. Кауркин, Г.Е. Иванова // Вестник восстановительной медицины. 2015. № 4 (68). С. 48-58

59. Смолев, Д.М. К методике трактовки остеоденситометрических данных [Текст] / Д.М. Смолев, П.Л. Жарков // V научно-практическая конференция. Современные тенденции комплексной диагностики и лечения заболеваний скелетно-мышечной системы. Сборник докладов. - Москва, 2004.- С. 107 - 110.

60. Солдатов Ю.П. Лечение больных с привычным вывихом плеча с применением чрескостного остеосинтеза [Текст] / Ю.П. Солдатов, Н.Н. Чирков // Современные проблемы науки и образования. 2016. № 6. С. 273.

61. Способ лечения привычного вывиха плеча: пат. 2150908 Рос. Федерация. № 96123019/14; заявл. 04.12.96.; опубл. 20.06.2000. бюл. № 17. 6 с.

62. Способ лечения привычного вывиха плеча: пат. 2264185 Рос. Федерация. № 2004117361/14; заявл. 07.06.2004; опубл. 20.11.2005. бюл. № 32. 7 с.

63. Способ хирургического лечения привычного вывиха плеча: пат. 2223058 рос. Федерация. № 2002102328/14; заявл. 25.01.2002. опубл. 10.02.2004. бюл.№ 4. 7 с.

64. Сысенко Ю.М. Вариант тенодезирующей операции при лечении больных с привычными вывихами плеча. [Текст] / Ю.М. Сысенко, Д.В. Самусенко // Вестник травматологии и ортопедии им. Н.Н. Приорова. 2012. № 1. С. 21-23.

65. Тихилов, Р.М. Выбор вида артроскопической стабилизации при посттравматической передней нестабильности плечевого сустава [Текст] / Р.М. Тихилов, С.Ю. Доколин, М.А. Кислицын, В.И. Кузьмина, И.С. Базаров // X юбилейный конгресс Российского артроскопического общества. Сборник научных статей и тезисов. – СПб.: Изд-во «Человек и его здоровье», 2013. – С. 41-49.

66. Тихилов, Р.М. Отдаленные результаты артроскопического лечения рецидивирующей нестабильности плечевого сустава, причины неудачных исходов [Текст] / Р.М. Тихилов, С.Ю. Доколин, И.А. Кузнецов, А.П. Трачук, А.Л. Бурулев, А.М. Михайлова, К.И. Захаров // Травматология и ортопедия России. – 2011. - № 1. – С. 5-13.

67. Труфанов, Г.Е. Непрямая магнитно-резонансная артрография в диагностике хронической рецидивирующей нестабильности плечевого сустава [Текст] / Г.Е. Труфанов [и др.] // www.medline.ru. Том 9: Рентгенология и радиология. 2008. С. 1-13.

68. Тяжёлов А.А. Выбор тактики хирургического лечения нестабильности плечевого сустава с повреждением Hill-Sachs. [Текст] / А.А. Тяжёлов, М.З. Бицадзе, Р.В. Праздников. // Травма. 2015. Т. 16. № 5. С. 75-81.

69. Хоминец В.В. Алгоритм хирургической тактики лечения больных, страдающих хронической передней нестабильностью плечевого сустава. [Текст] / В.В. Хоминец, А.С. Гранкин, В.М. Шаповалов, Д.В. Аверкиев, Р.В. Гладков // Вестник Российской военно-медицинской академии. 2015. № 2 (50). С. 42-48.

70. Шаповалов, В.М. Методика экономического анализа ресурсного обеспечения совершенствования специализированной медицинской травматологической помощи / В.М. Шаповалов [и др.] //Воен.-мед. Журн. – 2012. - №2. – С. 53-54.

71. Шет У. Использование трёхмерной печати для предоперационного планирования при лечении рецидивирующей передней нестабильности плечевого сустава. [Текст] / У. Шет, Д. Теодоропулос, Д. Абуали // Медицинское образование и профессиональное развитие. 2016. № 3 (25). С. 64-72.

72. Шмулевич, М.В. Осложнения и ошибки при проведении артроскопических операций на крупных суставах [Текст] / М.В. Шмулевич, О.А. Стаценко, А.Г. Бояринов // Современные технологии в травматологии, ортопедии: ошибки и осложнения - профилактика, лечение. Международный конгресс. Сборник тезисов. - Москва, 2004. - С. 200.

73. Штробель, М. Руководство по артроскопической хирургии, том 2. [Текст] / М. Штробель под ред. А.В. Королёва // Москва, 2011. – С. 326.

74. Akpinar, S. Modification of Bankart reconstruction with lateral capsulotomy and selective anatomic repair using suture anchors [Text] / S. Akpinar, M. Demirhan, O. Kilicoglu, S. Akman, Y. Akahn // Bull Hosp Jt Dis. 2009;59(2):88-93.

75. Allain, J. Long-term results of the Latarjet procedure for the treatment of anterior instability of the shoulder [Text] / J. Allain, D. Goutallier, C. Glorion // J Bone Joint Surg Am. 2008 Jun;80(6):841-52.

76. Anderson, K. Risk factors for early failure after thermal capsulorrhaphy [Text] / K. Anderson, R.F. Warren, D.W. Altchek, E.V. Craig, S.J. O'Brien // Am J Sports Med. 2012 Jan;30(l): 103-7.

77. Andrews, J.R. Open treatment of anterior shoulder instability in the overhead athlete [Text] / J.R. Andrews, E.L. Cain // Operative Techniques in Orthopaedics. - 2005. - Vol.11. - № 1. - P. 9-16.

78. Anterior traumayic shoulder dislocation associated with displaced greater tuberculosity fracture: the necessity jf operative treatment [Text] / P. Dimacopoulos [et al.] // J. orthop. Trauma. 2007. Vol. 21, № 2. P. 104-112.

79. Anatomical and functional results after arthroscopic Hill-Sachs remplissage. [Text] / Boileau P(1), O'Shea K, Vargas P, Pinedo M, Old J, Zumstein M. // J Bone Joint Surg Am. 2012 Apr 4;94(7). P. 618-626.

80. Ambacher,T. Diagnosis and therapeutic management following traumatic anterior shoulder dislocation according to extrinsic prognostic factors [Text] / T. Ambacher, O. Paar. Sportverletz Sportschaden. 2010 Dec; 14(4): 144-50.

81. Arthroscopic anterior labral reconstruction using a transglenoid suture technique / T.S. Mologne, J.M. Lapoint, W.D. Morin at all // Am J Sports Med. - 2006. -№ 24. - P. 268-274.

82. Arthroscopic Bankart repair with the suretac device. Part I: clinical observations [Text] / J.J.P. Warner, M.D. Miller, P. Mark, F.H. Fu // Arthroscopy. - 2005. - № 11. - P. 2-13.

83. Assessment of instability of the long head of the biceps tendon by MRI [Text] / C.E. Spritzer, A.J. Collins, A. Cooperman, K.P. Speer // Skeletal Radiol. - 2007. - №30.- P. 199-207.

84. Beluffi, G. Bilateral glenoid hypoplasia [Text] / G. Beluffi, P. Fiori, C. Rodino // Eur Radiol. 2008;8(6):986-8.

85. Benedetto, K.R. Arthroscopic Bankart procedure by suture technique: indication, technique, and results [Text] / K.R. Benedetto, W. Glotzer // Arthroscopy.- 2006.- № 8.- P. 111-115.

86. Bhagia, S.M. Bankart operation for recurrent anterior dislocation of the shoulder using suture anchor [Text] / S.M. Bhagia, M.S. Ali // Orthopedics. 2010 Jun;23(6):589-91.

87. Baums, M.H. Treatment of locked chronic posterior dislocation of the shoulder [Text] / H Steckel, M.H. Baums, H.M. Klinger. // SportverletzSportschaden. 2011 Jun;25(2):114-7

88. Blum, A. Gleno-humeral instabilities [Text] / A. Blum, H. Coudane, D. Mole // Eur Radiol. 2010;10(l):63-82.

89. Boileau, P. Risk factors for reccurence of showlder instability after arthroscopic Bancart repair / P.Boileau [et al.] // J.Bone Joint Surg. – 2006. №88(8). – P.1755-1763.

90. Boone, J.L. Management of failed instability surgery: how to get it right the next time [Text] / J.L. Boone, R.A. Arciero // Orthop. Clin. North Am. 2010; 41 (3): 37-379.

91. Bottoni, C.R. Arthroscopic versus open shoulder stabilization for recurrent anterior instability: a prospective randomized clinical trial [Text] / C.R. Bottoni, E.L. Smith, M.J. Bercowitz, R.B. Towle, J.H. Moore // American Journal of Sports Medicine 2006; 34(11): 1730-7.

92. Burger, R.S. Arthroscopic staple capsulorrhaphy for recurrent shoulder instability [Text] / R.S. Burger, D. Shengel, T. Bonatus // Orthop. Trans. - 2005. -№14.- P. 596.

93. Burkhart, S.S. Traumatic glenohumeral bone defects and their relationship to failure of arthroscopic Bankart repairs: Significance of the glenoid's "inverted pear" and the humeral "engaging Hill-Sachs lesion" [Text] / S.S. Burkhart, J.F. DeBeer // 19th Annual Meeting of the Arthroscopy Association of North America, Miami, FL. - April, 2008.

94. Can the need for future surgery for acute traumatic anterior shoulder dislocation be predicted? [Text] / R.A. Sachs [et al.] // J. Bone Joint Surg. 2007. Vol. 89-A, № 8. P. 1665-1674.

95. Carol J. Buck. 2013 ICD-10CM Draft Edition [Text] / Carol J. Buck // Elsevier Health Sciences. – St.Louis, 2012. – 1872 p.

96. Chambler, A.F. Recurrent shoulder dislocation secondary to chronic synovitis in sickle cell disease: a case report [Text] / A.F. Chambler, D.J. Rossouw. // J Shoulder Elbow Surg. 2011 Jul; 10(4):383-4.

97. Chatterjee, N.D. Modified Boytchev procedure for the treatment of recurrent anterior dislocation of the shoulder [Text] / N.D. Chatterjee, C. Nath, A.K. Pal, D.P. Baksi // Int Orthop. 2012;26(l):7-9.

98. Choi, J.A. Comparison between conventional MR arthrography and abduction and external rotation MR arthrography in revealing tears of the antero-inferior glenoid labrum [Text] / J.A. Choi, S.I. Suh, B.H. Kim, S.H. Cha, M.G. Kim, K.Y. Lee, C.H. Lee // Korean J Radio/. 2011 Oct;2(4):216-21.

99. Cotter, E.J.. Arthroscopic Triple Labral Repair in an Adolescent. [Text] / E.J. Cotter, R.M. Frank, S.W. Trenhaile // JArthrosc Tech. 2017 Sep 18;6(5):e1587-e1591.

100. Dhir J. Response to Conservative Rehabilitation for Posterior Glenohumeral Instability: A Systematic Review. [Text] / J. Dhir, M. Willis, L. Watson, L. Somerville, J. Sadi // Sports Health. 2018 Mar/Apr;10(2):141-145.

101. Dodson, C.C. Anterior glenohumeral joint dislocations [Text] / C/C/ Dodson, F.A. Cordasco // Orthop. Clin. North Am. 2008 Oct; 39(4):507-18, vii.

102. Donohue, M.A. Return to play following anterior shoulder dislocation and stabilization surgery. / M.A. Donohue, B.D. Owens, J.F. Dickens. // Clin Sports Med. 2016 Oct;35(4):545-61.

103. Eljabu, W. The natural course of shoulder instability and treatment trends: a systematic review. [Text] / W. Eljabu, H.M. Klinger, M. von Knoch // J Orthop Traumatol. 2017 Mar;18(1):1-8.

104. Elentuck, D. Direct magnetic resonance arthrography [Text] / D. Elentuck, W. Palmer // European Radiol. – 2004. - V. 14. N.11 - P. 1956-1967.

105. Emond, M. Clinical factors predicting fractures associated with an anterior shoulder dislocation [Text] / N. Lesage, A. Lavoie, L. Rochette // Acad. Emerg. Med. 2004; 11:853-858.

106. Effect of joint compression on inferior stability of the glenohumeral joint / J. J.P. Warner, M.K. Boven, X. Deng at all // J. Shoulder Elbow Surg. -2009.-№ 8.-P. 31-36.

107. Fabbriciani, C. Arthroscopic versus open treatment of Bankart lesion of the shoulder: a prospective randomised study [Text] / G. Milano, A. Demontis, S. Fadda, F. Ziranu, P.D. Mulas // Arthroscopy 2004;20(5):456–62.

108. Foad A. Case report: absence of the long head of the biceps brachii tendon. [Text] / A. Foad, S. Faruqui. // Iowa Orthop J. 2016;36:88-93.

109. Functional Outcome and Risk of Recurrent Instability After Primary Traumatic Anterior Shoulder Dislocation in Young Patients [Text] / Michael C.

Robinson [et al.] // The Journal of Bone and Joint Surgery (American). 2006. Vol. 88, № 11. P. 2326-2336.

110. Funk, L. Best evidence topic report. How to immobilise after shoulder dislocation? [Text] / L. Funk, M. Smith // Emerg. Med. J. 2005. Vol. 22, No 11. P. 814-815.

111. Galvin, J.W. Critical findings on magnetic resonance arthrograms in posterior shoulder instability compared with an age-matched controlled cohort. [Text] / J.W. Galvin, S.A. Parada, X. Li, J.K. Eichinger // Am J Sports Med. 2016 Dec;44(12):3222-3229.

112. Gartsman, G.M. Arthroscopic treatment of anterior-inferior glenohumeral instability: Two to five-year follow-up [Text] / G.M. Gartsman, T.S. Roddey, S.M. Hammerman // Arthroscopy. - 2005. - № 82. - P. 236-243.

113. Gartsman, G.M.. Immediate and early complications of the open Latarjet procedure: a retrospective review of a large consecutive case series. [Text] / G.M. Gartsman, W.N. Waggenspack Jr., D.P. O'Connor, H.A. Elkousy, T.B. Edwards // J Shoulder Elbow Surg. 2017 Jan;26(1):68-72.

114. Gigante A. Coracoid syndrome: a neglected cause of anterior shoulder pain. [Text] / A. Gigante, C. Bottegoni, P. Barbadoro. // Joints. 2016 Jun 13;4(1):31-8.

115. Glenohumeral joint translation after artroscopic, nonablative, thermal capsuloplasty with a laser [Text] / J.E. Tibone, P.G. McMillon, T.A. Shrader at all // Am J. Sports Med. - 2008. - № 26. - P. 495-498.

116. Green, M.R. Arthroscopic Bankart procedure: two-to five-year follow-up with clinical correlation to severity of glenoid labral lesion [Text] / M.R. Green, K.P. Christensen // Am. J. Sports Med. - 2005. - № 23. - P. 276-281.

117. Habermeyer, P. Evolution of lesions of the labrum-ligament complex in posttraumatic anterior shoulder instability: A prospective study [Text] / P. Habermeyer, P. Gleyze, M.J. Rickert // J Shoulder Elbow Surg. - 2009. - №8.-P. 66-74.

118. Handoll, HHG. Surgical versus non-surgical treatment for acute anterior shoulder dislocation [Text] / H.H.G. Handoll, M.A. Al-Maiyah // Cochrane Database of

Systematic Reviews 2004, Issue 1. Art. No.: CD004325. DOI: 10.1002/14651858.CD004325.pub2.

119. Handoll, H.H.G. Conservative management following closed reduction of traumatic anterior dislocation of the shoulder [Text] / H.H.G. Handoll, N.C.A. Hanchard, L.M. Goodchild, J. Feary // Cochrane Database of Systematic Reviews 2006, Issue 1. Art. No.: CD004962. DOI: 10.1002/14651858.CD004962.pub2.

120. Hatch, M.D. The open bankart repair for traumatic anterior shoulder instability in teenage athletes. [Text] / M.D. Hatch, W.L. Hennrikus. // J Pediatr Orthop. 2018 Jan;38(1):27-31.

121. Hayashi, K. The effect of nonablative laser energy on joint capsular properties [Text] / K. Hayashi, G. Thabit III, A. Vailas // Am J Sports Med. -2006.-№24.-P. 640-646.

122. Henn, C.M. Outcomes following cubital tunnel surgery in young patients: the importance of nerve mobility. [Text] / C.M. Henn, A. Patel, L.B. Wall, C.A. Goldfarb // J Hand Surg Am. 2016 Apr;41(4):e1-7.

123. Immobilization in external rotation after shoulder dislocation reduces the risk of recurrence. A randomized controlled trial [Text] / E. Itoi [et al.] // J. Bone Joint Surg. 2007. Vol. 89-A, No 10. P. 2124-2131.

124. Incidence of shoulder dislocation in the United States military: demographic considerations from a high-risk population [Text] / B. D. Owens [et al.] // Ibid. 2009. Vol. 91-A, No 4. P. 791-796.

125. Itoigawa, Y. Anatomy of the capsulolabral complex and rotator interval related to glenohumeral instability. [Text] / Y. Itoigawa, E. Itoi. // Knee Surg Sports Traumatol Arthrosc. 2016 Feb;24(2):343-9.

126. Katthagen, J.C. Association of traumatic and atraumatic posterior shoulder instability with glenoid retroversion and outcomes after arthroscopic capsulolabral repair. [Text] / J.C. Katthagen, D.S. Tahal, S.R. Montgomery, M.P. Horan, P.J. Millett. // Arthroscopy. 2017 Feb;33(2):284-290.

127. Koyonos, L. A prospective cohort study investigating the effect of generalized joint hypermobility on outcomes after arthroscopic

anterior shoulder stabilization. [Text] / L. Koyonos, M.J. Kraeutler, D.F. O'Brien, M.G. Ciccotti, C.C. Dodson. // Phys Sportsmed. 2016 Nov;44(4):380-384.

128. Laser-assisted capsulorrhaphy for multidirectional instability of the shoulder [Text] / T.R. Lyons, P.L. Griffith, F.H. Savoie III, L.D. Field // Arthroscopy. - 2008. - Vol. 17, № 1. - P. 25-30.

129. Lahti, A. Shoulder dislocation. [Text] / A. Lahti, D. Andernord, J. Karlsson, K. Samuelsson. // Lakartidningen. 2016 Sep 27;113.

130. Lubiatowski P. Effect of arthroscopic techniques on joint volume in shoulder instability: Bankart repair versus capsular shift. [Text] / P. Lubiatowski, J. Długosz, M. Ślęzak, P. Ogrodowicz, J. Stefaniak, J. Walecka, L. Romanowski. // Int Orthop. 2017 Jan;41(1):149-155.

131. Lädermann, A. Does surgery for instability of the shoulder truly stabilize the glenohumeral joint?: A prospective comparative cohort study. [Text] / A. Lädermann, P.J. Denard, J. Tirefort, F.C. Kolo, S. Chagué, G. Cunningham, C. Charbonnier. // Medicine (Baltimore). 2016 Aug;95(31):e4369.

132. Malavolta, E.A. Accuracy of preoperative MRI in the diagnosis of subscapularis tears. [Text] / E.A. Malavolta, J.H. Assunção, C.L. Guglielmetti, F.F. de Souza, M.E. Gracitelli, M. Bordalo-Rodrigues, A.A. Ferreira Neto. //Arch Orthop Trauma Surg. 2016 Oct;136(10):1425-30.

133. Manske, R.C. Problems With Large Joints: Rehabilitation. [Text] / R.C. Manske. // FP Essent. 2016 Jul;446:31-4.

134. Milgrom C. The supine apprehension test helps predict the risk of recurrent instability after a first-time anterior shoulder dislocation. [Text] / C. Milgrom, Y. Milgrom, D. Radeva-Petrova, S. Jaber, S. Beyth, A.S. Finestone. // J Shoulder Elbow Surg. 2014 Dec;23(12):1838-1842.

135. Morrison, W.B. Indirect MR arthrography: concepts and controversies [Text] / W.B. Morrison // Semin. Musculoskelet. Radiol. - 2005. - V.9. - P. 125-134.

136. Nebelung, W. A simplified arthroscopic bone graft transfer technique in chronic glenoid bone deficiency. [Text] / W. Nebelung, F. Reichwein, S. Nebelung. // Knee Surg Sports Traumatol Arthrosc. 2016 Jun;24(6):1884-7.

137. Netto, N.A. Treatment of Bankart lesions in traumatic anterior instability of the shoulder [Text] / N.A. Netto, M.J. Tamaoki, M. Lenza, [et al.] // A randomized controlled trial comparing arthroscopy and open techniques. Arthroscopy 2012; 28 P. 900-908.

138. Neviaser, A.S. Open Bankart repair for revision of failed prior stabilization: outcome analysis at a mean of more than 10 years. [Text] / A.S. Neviaser, M.T. Benke, R.J. Neviaser. // J Shoulder Elbow Surg. 2015 Jun;24(6):897-901.

139. Noonan, B. Comparison of reconstructive procedures for glenoid bone loss associated with recurrent anterior shoulder instability. [Text] / B. Noonan, S.J. Hollister, J.K. Sekiya, A. Bedi. // J Shoulder Elbow Surg. 2014 Aug;23(8):1113-9.

140. Nourissat, G. Arthroscopic classification of posterior labrum glenoid insertion. [Text] / G. Nourissat, C. Radier, F. Aim, S. Lacoste. // Orthop Traumatol Surg Res. 2014 Apr;100(2):167-70.

141. Owens, B.D. Been around the block before. [Text] / B.D. Owens, // Am J Sports Med. 2014 Nov;42(11):2557-9.

142. Owens, B.D. Management of mid-season traumatic anterior shoulder instability in athletes [Text] / B.D. Owens, J.F. Dickens, K.G. Kilcoyne, J.P. Rue // J. Am. Acad. Orthop. Surg. 2012;20 P. 518-526.

143. Owens, B.D. Surgical trends in bankart repair: an analysis of data from the american board of orthopaedic surgery certification examination [Text] / B.D. Owens, J.J. Harrast, S.R. Hurwitz, T.L. Thompson, JM. Wolf // Am. J. Sports. Med. Sep. 2011;39(9):1865-9.

144. Ozaki, R. Hill-sachs lesions in shoulders with traumatic anterior instability: evaluation using computed tomography with 3-dimensional reconstruction. [Text] / R. Ozaki, S.. Nakagawa, N. Mizuno, T. Mae, M. Yoneda. // Am J Sports Med. 2014 Nov;42(11):2597-605.

145. Patel, R.M. Management of bone loss in glenohumeral instability. [Text] / R.M. Patel, N.H. Amin, T.S. Lynch, A. Miniaci. // Orthop Clin North Am. 2014 Oct;45(4):523-39.

146. Pouliart, N. Advanced imaging of the glenohumeral ligaments. [Text] / N. Pouliart, C. Boulet, M.D. Maeseneer, M. Shahabpour. // Semin Musculoskelet Radiol. 2014 Sep;18(4):374-97.

147. Raiss, P. Reverse arthroplasty for osteoarthritis and rotator cuff deficiency after previous surgery for recurrent anterior shoulder instability. [Text] / P. Raiss, F. Zeifang, J. Pons-Villanueva, C.J. Smithers, M. Loew, G. Walch. // Int Orthop. 2014 Jul;38(7):1407-13.

148. Reuter, S. Shoulder dislocation in athletes. [Text] / S. Reuter, F. Martetschläger, A.B. Imhoff. // Chirurg. 2014 Oct;85(10):864-71.

149. Rosso, C. Technical guide and tips on the all-arthroscopic Latarjet procedure. [Text] / C. Rosso, V. Bongiorno, G. Samitier, G.D. Dumont, G. Szöllösy, L. Lafosse. // Knee Surg Sports Traumatol Arthrosc. 2016 Feb;24(2):564-72.

150. Sabatin, J.B. utcomes of augmented allograft figure-of-eight sternoclavicular joint reconstruction. [Text] / J.B. Sabatini, J.R. Shung, T.B. Clay, L.O. Oladeji, D.J. Minnich, B.A. Ponce. // J Shoulder Elbow Surg. 2015 Jun;24(6):902-7.

151. Sadeghifar, A. A Comparison of Glenohumeral Internal and External Range of Motion and Rotation Strength in healthy and Individuals with Recurrent Anterior Instability. [Text] / A. Sadeghifar, S. Ilka, H. Dashtbani, M. Sahebozamani. // Arch Bone Jt Surg. 2014 Sep;2(3):215-9.

152. Schneider, M.M. Avulsion fracture of the coracoid process in a patient with chronic anterior shoulder instabilitytreated with the Latarjet procedure: a case report. [Text] / M.M. Schneider, M. Balke, P. Koenen, B. Bouillon, M. Banerjee. // J Med Case Rep. 2014 Nov 29;8:394.

153. Sofu, H. Recurrent anterior shoulder instability: Review of the literature and current concepts. [Text] / H. Sofu, S. Gürsu, N. Koçkara, A. Oner, A. Issın, Y. Camurcu. // World J Clin Cases. 2014 Nov 16;2(11):676-82.

154. Stucken, C. Management of acromioclavicular joint injuries. [Text] / C. Stucken, S.B. Cohen // Orthop Clin North Am. 2015 Jan;46(1):57-66.

155. Sugaya, H. AANA [Text] / H. Sugaya [et al.] // Advanced Arthroscopy, The Shoulder, 2010.

156. Tokish, J.M. Arthroscopic distal clavicular autograft for treating shoulder instability with glenoid bone loss. [Text] / J.M. Tokish, K. Fitzpatrick, J.B. Cook, W.J. Mallon. // Arthrosc Tech. 2014 Jul 28;3(4):e475-81.

157. Trivedi, S. Shoulder instability in the setting of bipolar (glenoid and humeral head) bone loss: the glenoid track concept. [Text] / S. Trivedi, M.L. Pomerantz, D. Gross, P. Golijanan, M.T. Provencher. // Clin Orthop Relat Res. 2014 Aug;472(8):2352-62.

158. Thangarajah, T. Glenohumeral arthrodesis for the treatment of recurrent shoulder instability in epileptic patients. [Text] / T. Thangarajah, S. Alexander, I. Bayley, S.M. Lambert. // Bone Joint J. 2014 Nov;96-B(11):1525-9.

159. Thermal capsular shrinkage for shoulder instability [Text] / O. Levy, M. Wilson, H. Williams at all // J Bone Joint Surg Br. - 2009. - № 83 (B). - P. 640-645.

160. Tjong, V.K. A qualitative investigation of return to sport after arthroscopic Bankart repair: beyond stability. [Text] / V.K. Tjong, B.M. Devitt, M.L. Murnaghan, D.J. Ogilvie-Harris, J.S. Theodoropoulos. // Am J Sports Med. 2015 Aug;43(8):2005-11.

161. Uri, O. Clinical outcome after reconstruction for sternoclavicular joint instability using a sternocleidomastoid tendon graft. [Text] / O. Uri, K. Barmpagiannis, D. Higgs, M. Falworth, S. Alexander, S.M. Lambert. // J Bone Joint Surg Am. 2014 Mar 5;96(5):417-22.

162. Unbiased evaluation of the arthroscopic extra-articular technique for Bankart repair: a clinical and radiographic study with a 2- to 5-year follow-up [Text] / J. Kartus, C Kartus, L. Ejerhed at all // Knee Surg, Sports Traumatol, Arthrosc. - 2009. - № 9. - P. 109-115.

163. Waldt, S. Classification of normal labral variants and labral injuries. [Text] / S. Waldt, M. Brügel. // Radiologe. 2015 Mar;55(3):211-20.

164. Walz D. Imaging of shoulder instability. [Text] / D.M. Walz, A.J. Burge, L. Steinbach. // Semin Musculoskelet Radiol. 2015 Jul;19(3):254-68.

165. Willemot, L.B. Mid-range shoulder instability modeled as a cam-follower mechanism. [Text] / L. Willemot, A. Thoreson, Ryan Breighner, A. Hooke, O. Verborgt, K.N. An. // J Biomech. 2015 Jul 16;48(10):2227-31.

166. Willemo,t L.B. Iliac bone grafting of the intact glenoid improves shoulder stability with optimal graft positioning. [Text] / L.B. Willemot, S.F. Eby, A.R. Thoreson, P. Debeer, J. Victor, K.N. An, O. Verborgt. // J Shoulder Elbow Surg. 2015 Apr;24(4):533-40.

167. Wright, T. Shoulder arthroplasty and its effect on strain in the subscapularis muscle. [Text] / T Wright, T. Easley, J. Bennett, A. Struk, B. Conrad. // Clin Biomech (Bristol, Avon). 2015 May;30(4):373-6.

168. Wu, G. Modified arthroscopic Latarjet procedure for the treatment of anterior shoulder instability. [Text] / G. Wu, C.Y. Jiang, Y. Lu, Y.M. Zhu, F.L. Li, X. Li.// Beijing Da Xue Xue Bao Yi Xue Ban. 2015 Apr 18;47(2):321-5.

169. Yamamoto, N. Outcome of Bankart repair in contact versus non-contact athletes. [Text] / N. Yamamoto, H. Kijima, H. Nagamoto, D. Kurokawa, H. Takahashi, H. Sano, E. Itoi. // Orthop Traumatol Surg Res. 2015 Jun;101(4):415-9.

170. Yoshida, M. Postoperative evaluation of drill holes for arthroscopic Bankart repair with suture anchors by the use of computed tomography. [Text] / M. Yoshida, H. Goto, M. Nozaki, Y. Nishimori, T. Takenaga, A. Murase, Y. Nagaya, H. Iguchi, M. Kobayashi, K. Sugimoto, T. Otsuka. // J Orthop Sci. 2015 May;20(3):481-7.

171. Zacchilli, M.A. Epidemiology of shoulder dislocations presenting to emergency departments in the United States [Text] / M.A. Zacchilli, B. D. Owens // J Bone Joint Surg Am. 2010;92:542-9.

172. Zarezade, A. Comparison of Bristow procedure and Bankart arthroscopic method as the treatment of recurrent shoulder instability. [Text] / A. Zarezade, M. Dehghani, A.R. Rozati, H.S. Banadaki, N. Shekarchizade. // Adv Biomed Res. 2014 Dec 12;3:256.

173. Zhou, H.S. Management of complications after reverse shoulder arthroplasty. [Text] / H.S. Zhou, J.S. Chung, P.H. Yi, X. Li, M.D. Price. // Curr Rev Musculoskelet Med. 2015 Mar;8(1):92-97.

174. Zhu, M. Functional outcome and the structural integrity of arthroscopic Bankart repair: a prospective trial. [Text] / M. Zhu, S.W. Young, C. Pinto, P.C. Poon. // Shoulder Elbow. 2015 Apr;7(2):85-93.